

Zatrzymane kły – leczenie interceptywne

Impacted canines – interceptive treatment

Joanna Abramczyk¹ **A B D E F**
Małgorzata Zadurska² **A D E**
Ewa Czochońska³ **A B E F**

Wkład autorów: **A** Plan badań **B** Zbieranie danych **C** Analiza statystyczna **D** Interpretacja danych
E Redagowanie pracy **F** Wyszukiwanie piśmiennictwa

Authors' Contribution: **A** Study design **B** Data Collection **C** Statistical Analysis **D** Data Interpretation
E Manuscript Preparation **F** Literature Search

^{1,2,3} Zakład Ortodoncji, Warszawski Uniwersytet Medyczny
Department of Orthodontics, Medical University of Warsaw

Streszczenie

Kły, szczególnie górne, są drugimi – po trzecich zębach trzonowych – najczęściej zatrzymanymi zębami stałymi. Ekstruzja ortodontyczna ektopowo położonych zatrzymanych kłów jest często skomplikowana, długoczasowa i może skutkować powikłaniami jatrogennymi. Wdrożenie leczenia interceptywnego u dzieci umożliwia normalizację położenia kła w wyrostku zębodołowym szczęk i jego samoistne wyrżnięcie. **Cel.** Celem pracy był przegląd piśmiennictwa odnośnie do metod leczenia interceptywnego dotyczącego zatrzymanych górnych i dolnych kłów oraz przedstawienie wybranych przypadków klinicznych zastosowania takiego leczenia. **Materiał i metody.** Przeprowadzono przegląd piśmiennictwa na temat metod interceptywnego leczenia zatrzymanych kłów z lat 1961–2018. Wykorzystano medyczną bazę danych PubMed i Medline. **Wyniki.** Ekstrakcje mlecznych kłów i pierwszych mlecznych zębów trzonowych, poszerzanie szczęk za pomocą aparatów do szybkiego poszerzania szczęki

Abstract

Canines, especially upper canines, are the second most frequently impacted permanent teeth, after third molars. Orthodontic extrusion of ectopic impacted canines is often complex, long-lasting and may lead to iatrogenic complications. In children, implementation of interceptive treatment helps to normalise the canine position in the alveolar process and its spontaneous eruption. **Aim.** The aim of the study was to review the literature regarding the methods of interceptive treatment for impacted maxillary and mandibular canines supported by relevant clinical examples. **Material and methods.** A review of literature on interceptive treatment of impacted canines has been performed for the period 1961–2018. The medical databases PubMed and Medline were used. **Results.** Extraction of deciduous maxillary canines and maxillary first deciduous molars, maxillary expansion with rapid maxillary expanders and transpalatal arches, also in combination with extraoral

¹ Lek. dent., specjalista ortodonta / *DDS, specialist in orthodontics*

² Prof. dr hab. n. med., specjalista stomatologii dziecięcej i ortodoncji, kierownik Zakładu Ortodoncji / *DDS, PhD, Professor, specialist in paediatric dentistry and orthodontics, Head of Department of Orthodontics*

³ Dr hab. n. med., specjalista ortodonta / *DDS, PhD, Associate Professor, specialist in orthodontics*

Dane do korespondencji/Correspondence address:

Ewa Czochońska
Zakład Ortodoncji WUM
ul. Nowogrodzka 59
02-006 Warszawa
e-mail: ortodoncja@wum.edu.pl

Impacted canines – interceptive treatment

i łuków podniebiennych, także w powiązaniu z wyciągami zewnątrzustnymi, oraz odtwarzanie miejsca w łuku zębowym za pomocą aparatów stałych są skutecznym leczeniem interceptywnym u pacjentów w wieku rozwojowym z zatrzymanymi górnymi kłami. W piśmiennictwie brak skutecznego protokołu leczenia interceptywnego zatrzymanych dolnych kłów. **Wnioski.** Zastosowanie leczenia interceptywnego u pacjentów w wieku rozwojowym istotnie wpływa na samoistne wyrżnięcie położonych ektopowo i zatrzymanych górnych kłów. Wczesna diagnostyka kliniczna i radiologiczna ektopowego położenia kłów jest szczególnie ważna dla osiągnięcia sukcesu terapeutycznego. **(Abramczyk J, Zadurska M, Czołchowska E. Zatrzymane kły – leczenie interceptywne. Forum Ortod 2018; 14: 224-36).**

Nadesłano: 12.09.2018

Przyjęto do druku: 28.09.2018

Słowa kluczowe: ekstrakcje mlecznych kłów, leczenie zębów zatrzymanych, ortodontyczne leczenie interceptywne, zatrzymany kieł

Wstęp

Kły górne są drugimi po trzecich zębach trzonowych najczęściej zatrzymanymi zębami stałymi. Częstość występowania zatrzymanych górnych kłów w populacji kaukaskiej dotyczy 1–3,5 proc. (1, 2, 3, 4, 5, 6). Fizjologiczny czas wyrzynania kłów to okres między 11 a 13 rokiem życia. W etiologii tej anomalii zębowej są wymieniane czynniki ogólne, miejscowe i idiopatyczne. Do czynników ogólnych zalicza się dziedziczność, zaburzenia wewnątrzwydzielnicze oraz niedobory witamin. Przyczyny miejscowe to m.in. dysproporcja pomiędzy długością łuku zębowego a rozmiarem kła, zwężenie lub skrócenie łuku zębowego, opóźniona resorpcja korzeni jednoimiennego kła mlecznego, nieprawidłowa pozycja zawiązka zęba stałego (rotacje), ankyloza kła, zęby nadliczbowe, urazy zębów oraz obecność torbieli lub guzów zębopochodnych (7, 8, 9, 10). Problemy wyrzynania kłów górnych mogą być także związane z pokonaniem najdłuższej drogi wyrzynania wśród wszystkich zębów stałych (8). Zatrzymane kły górne zazwyczaj obserwuje się u kobiet i są one znacznie częściej zatrzymane podniebiennie (1). W etiologii policzkowo zatrzymanych kłów wymienia się dysproporcję pomiędzy długością łuku zębowego a wielkością zatrzymanego kła. Badania naukowe także wykazały, że występowanie podniebiennie zatrzymanych kłów było skorelowane z wrodzonym brakiem górnych zębów siecznych bocznych lub z ich zmniejszoną wielkością (9).

Częstość występowania zatrzymanych kłów dolnych jest dużo niższa niż częstość występowania zatrzymanych kłów górnych i jest szacowana na poziomie około 0,3–1,35 proc. (11, 12, 13, 14). Zaburzenia wyrzynania dolnych kłów nie

traction and space opening the dental arch with fixed appliances are effective methods of interceptive treatment in patients at the developmental age with impacted upper canines. There is no effective protocol for interceptive treatment for impacted mandibular canines described in the literature. **Conclusions.** The use of interceptive treatment in growing patients positively influences spontaneous eruption of ectopic impacted maxillary canines. Early clinical and radiological diagnosis of ectopic canine position is very important for success. **(Abramczyk J, Zadurska M, Czołchowska E. Impacted canines – interceptive treatment. Orthod Forum 2018; 14: 224-36).**

Received: 12.09.2018

Accepted: 28.09.2018

Key words: deciduous canine extraction, treatment of impacted teeth, orthodontic interceptive treatment, impacted canine.

Introduction

The upper canines are the second most frequently impacted permanent teeth, after third molars. The prevalence of impacted upper canines in the Caucasian population is 1–3.5% (1, 2, 3, 4, 5, 6). The physiological eruption time for canines is between the age of 11 and 13 years. The aetiology of this dental anomaly includes general, local and idiopathic factors. General factors include genetic background, hormonal disturbances and vitamin deficiencies. Local factors include discrepancy between tooth size and arch length, narrowed or shortened dental arch, delayed resorption of roots of the corresponding deciduous canine, abnormal position of a permanent tooth bud (rotation), ankylosis, supernumerary teeth, dental traumas and the presence of cysts or tumours of dental origin (7, 8, 9, 10). Problems with eruption of upper canines may also be related to the fact, that their eruption path is the longest among all permanent teeth (8). Impacted upper canines are usually observed in women and palatal impaction is more frequent (1). In the aetiology of buccally impacted canines, the discrepancy between tooth size and arch length is mentioned. Studies have also shown, that palatally impacted canines were correlated with congenital agenesis of upper lateral incisors or with their reduced size (9).

The incidence of impacted lower canines is much lower than the incidence of impacted upper canines, and is estimated about 0.3–1.35% (11, 12, 13, 14). Disturbances in lower canine eruption are not so much gender-related. Genetic predisposition and the presence of odontogenic cysts and supernumerary teeth are reported as aetiological factors of impaction of lower canines (2, 3).

Orthodontic extrusion of ectopic impacted canines can be complicated and long-term, and is associated with the surgical exposure of the impacted canine and bonding the

mają związku z płcią. W etiologii zatrzymanych kłów dolnych wymienia się czynniki genetyczne, obecność torbieli zębopochodnych oraz zębów dodatkowych (2, 3).

Ekstruzja ortodontyczna ektopowo położonych zatrzymanych kłów bywa skomplikowana i długoczasowa oraz związana z koniecznością chirurgicznego odsłonięcia zatrzymanego kła i przyklejenia zaczepu do jego ekstruzji. Jako zakotwienie wykorzystuje się aparaty zdejmowane, aparaty stałe, przerzuty podniebienne oraz zakotwienie szkieletowe, np. w postaci mikrośrub. Ekstruzji ortodontycznej może towarzyszyć wiele skutków ubocznych, takich jak resorpcja korzeni sąsiednich zębów, demineralizacje szkliwa, utrata żywotności miazgi lub recesje dziąseł. Także zabieg odsłonięcia zatrzymanego kła może prowadzić do powikłań w postaci uszkodzenia cementu korzeniowego i w konsekwencji skutkować ankylozą kła oraz jatrogennym uszkodzeniem sąsiednich zębów. Niepowodzenie ekstruzji ortodontycznej zatrzymanego kła prowadzi najczęściej do jego ekstrakcji i powstania znacznego ubytku kości wyrostka zębodołowego, co może upośledzać przyszłą implantację. Według Proffita i Ackermana leczenie interceptywne w ortodoncji oznacza eliminację występujących zaburzeń dotyczących kluczowych czynników związanych z rozwojem uzębienia (15). Dlatego bardzo ważna jest wczesna diagnostyka ektopowego położenia kła u dzieci i wdrożenie leczenia interceptywnego, które umożliwi normalizację położenia kła w wyrostku zębodołowym szczęk i jego samoistne wyrżnięcie (16).

W diagnostyce zatrzymanych kłów ważną rolę odgrywa wywiad i badanie kliniczne, w połączeniu z diagnostyką radiologiczną z zastosowaniem badania za pomocą tomografii wiązki stożkowej (CBCT – Cone Beam Computer Tomography). W przypadku stwierdzenia lub podejrzenia występowania ektopowego położenia górnego kła zwracamy uwagę na pozytywny wywiad rodzinny, jak również na płeć pacjenta (kobiety). Nie stwierdzono podłoża genetycznego oraz związku z płcią w przypadku ektopowo położonych dolnych kłów. W badaniu klinicznym brak występowania wyniosłości kłowej w przedsionku jamy ustnej powyżej 10. roku życia, brak ruchomości kła mlecznego, wyrżnięcie kła po stronie przeciwnej powyżej 6 miesięcy oraz obecność znacznych stłoczeń zębowych mogą sugerować zaburzenia wyrzynania górnych kłów. Zaburzenia wyrzynania dolnych kłów także są najczęściej związane z brakiem ruchomości mlecznego kła, wyrżnięciem kła po stronie przeciwnej co najmniej 6 miesięcy wcześniej oraz obecnością stłoczeń zębów. W przypadku zatrzymanych przedsionkowo dolnych kłów często stwierdza się występowanie wygórowania w przedsionku jamy ustnej w innym miejscu niż prawidłowa pozycja kła.

Dotychczasowe badania naukowe wykazały pozytywny związek pomiędzy występowaniem anomalii zębowych a zatrzymaniem kłów (7, 17, 18, 19, 20, 21, 22, 23). Do anomalii towarzyszących zatrzymanym kłom zaliczamy

attachment for its extrusion. Removable appliances, fixed appliances, transpalatal arches and skeletal anchorage, e.g. microscrews, are used as anchorage. Orthodontic extrusion may be accompanied by various side effects, such as root resorption of adjacent teeth, enamel demineralization, loss of pulp vitality or gingival recession. Exposure of the impacted canine may also lead to complications such as damage to the root cementum which may lead to ankylosis of the canine or iatrogenic damage to adjacent teeth. Failure of orthodontic extrusion of an impacted canine may lead to its extraction and often significant loss of alveolar process bone, which may jeopardize future implantation. According to Proffit and Ackerman (15), interceptive orthodontic treatment is defined as “elimination of existing interferences with the key factors involved in the development of the dentition” (15). That is why it is very important to early diagnose the ectopic position of a canine in children and to implement interceptive treatment, which will enable to normalise the position of the canine in the alveolar process of the jaws and its spontaneous eruption (16).

In the diagnosis of impacted canines, an anamnesis, clinical examination combined with radiological diagnostics using CBCT (Cone Beam Computer Tomography) are very important. Positive family history and gender (females) are important predictors in maxillary canine impaction. No clear genetic background or gender relationship were observed for impacted lower canines. The absence of canine eminence in the vestibulum of the oral cavity above 10 years of age, lack of mobility of the deciduous canine, eruption of the corresponding canine at least more than 6 months earlier and the presence of significant tooth crowding were reported in clinical trials to be associated with the eruption disturbances of maxillary canines. Eruption disturbances of mandibular canines are also often associated with lack of mobility of the deciduous canine, eruption of the corresponding canine at least 6 months earlier and the presence of tooth crowding. When canines are impacted in the buccal position, often canine eminence is palpable at a different location than normal in the vestibule of the oral cavity.

Up to date, studies have shown a positive relationship between the presence of dental anomalies and canine impaction (7, 17, 18, 19, 20, 21, 22, 23). The anomalies accompanying impacted canines include reduced dimensions or agenesis of upper lateral incisors, agenesis of other permanent teeth (e.g. second premolars), transposition of canines with lateral incisors or first premolars, ectopic eruption of first molars, presence of supernumerary teeth and lower canine transmigration. In studies conducted by Abramczyk et al. anomalies accompanying impacted canines occurred in 46% of patients (24). In the maxilla, anomalies of the shape and size of a lateral incisor were diagnosed the most frequently (46.5%), followed by their agenesis (23.26%), whereas in the mandible, canine transmigration was observed in more than half of patients.

Impacted canines – interceptive treatment

zmniejszone wymiary lub agenezję górnych zębów siecznych bocznych, agenezję innych zębów stałych (np. drugich zębów przedtrzonowych), transpozycję kłów z zębami siecznymi bocznymi lub z pierwszymi zębami przedtrzonowymi, ektopowe wyrzynanie pierwszych zębów trzonowych, obecność zębów dodatkowych oraz transmigrację kłów dolnych. W badaniach przeprowadzonych przez Abramczyk i wsp. anomalie towarzyszące zatrzymanym kłom wystąpiły wśród 46 proc. pacjentów (24). W szczerce najczęściej były diagnozowane zaburzenia kształtu i wielkości (46,5 proc.) oraz agenezja zębów siecznych bocznych (23,26 proc.), zaś w zuchwie u ponad połowy zbadanych pacjentów występowała transmigracja kła.

Podstawowym badaniem radiologicznym wykorzystanym w diagnostyce ortodontycznej jest zdjęcie pantomograficzne. Umożliwia ono stwierdzenie nieprawidłowego nachylenia osi długiej kła w stosunku do jego prawidłowej pozycji w łuku zębowym (szczególnie powyżej 45 stopni), rozwój korzenia kła oraz ocenę towarzyszących anomalii zębowych. Potwierdzenie występowania zatrzymanego kła powinno wynikać z serii zdjęć pantomograficznych wykonanych w okresie 6–12 miesięcy lub badania CBCT, które umożliwia precyzyjną lokalizację kła w wyrostku zębodołowym. Występowanie wymienionych objawów, szczególnie u pacjentów poniżej fizjologicznego wieku wyrzynania się kłów, który w przypadku kłów górnych datuje się na 11–12 rok życia, natomiast kłów dolnych – na 10–12 rok życia, może potwierdzić wdrożenie leczenia interceptywego (25), takiego jak poszerzanie szczęki, ekstrakcje mlecznych zębów lub stosowanie wyciągów zewnątrzustnych.

Cel

Celem pracy był przegląd piśmiennictwa dotyczącego metod leczenia interceptywnego zatrzymanych górnych i dolnych kłów oraz przedstawienie wybranych przypadków klinicznych takiego leczenia.

Materiał i metody

Przeprowadzono przegląd piśmiennictwa na temat metod interceptywnego leczenia zatrzymanych kłów z lat 1961–2018. Wykorzystano medyczną bazę danych PubMed i Medline. Użyto słów kluczowych takich jak: zatrzymany kieł, leczenie zębów zatrzymanych, ortodontyczne leczenie interceptywne, ekstrakcje mlecznych kłów. Zagraniczne publikacje poszerzono o opracowania polskich i zagranicznych autorów, które uzupełniają tematykę wybranego zagadnienia.

Kły górne**Ekstrakcja mlecznego kła**

Badania wielu autorów wykazały pozytywny wpływ ekstrakcji mlecznego kła na samoistne wyrzynanie górnego stałego kła. Badanie przeprowadzone przez Ericsona i Kurola

Panoramic radiographs are the basic radiological examination used in orthodontic diagnostics. It enables to diagnose abnormal inclination of the long axis of a canine in relation to its correct position in the dental arch (especially above 45 degrees), developmental stage of the canine root and the detection of accompanying dental anomalies. Diagnosis of canine impaction should be confirmed by a series of pantomographic radiographs taken over a period at least 6–12 months or using the CBCT examination, which enables to precisely locate the position of a canine in the alveolar process. The presence of such symptoms, especially in patients below the physiological age of canine eruption, which is for upper canines at the age of 11–12 years and for lower canines – 10–12 years, may suggest the implementation of interceptive treatment (25), such as maxillary expansion, extraction of deciduous teeth or the use of extraoral traction.

Aim

The aim of the study was to review the literature on the methods of interceptive treatment for impacted maxillary and mandibular canines and to present clinical examples illustrating the implementation of interceptive treatment for canine impaction.

Material and methods

A review of the literature on the methods of interceptive treatment of impacted canines has been performed for the period 1961–2018. The PubMed and Medline medical databases were used. The following key words were used: impacted canine, treatment of impacted teeth, orthodontic interceptive treatment, deciduous canine extraction. Publications in Polish on interceptive treatment for impacted canines not included in these databases were also included.

Upper canines**Deciduous canine extraction**

Many authors have documented a positive effect of deciduous canine extraction on the spontaneous eruption of an upper permanent canine. A study by Ericson and Kurol showed, that the extraction of a deciduous upper canine before the age of 11 years in cases when an upper canine is inclined distally in relation to the long axis of the lateral incisor leads to its normal eruption in 91% of patients, in contrast to 64% of patients with a mesial inclination of the long canine axis in relation to the long axis of the lateral incisor (Fig. 1) (26).

A study by Ericson and Kurol showed that from all patients who had been treated with deciduous canine extraction, in 78% spontaneous eruption of the impacted permanent canine occurred (26), while in the study by Power and Shorta spontaneous eruption of the upper canine was observed in 62% of patients (27). Also Baccetti et al. obtained similar results of spontaneous eruption of palatally impacted canines

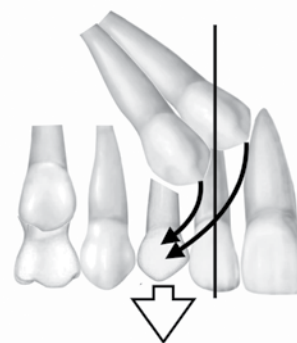
dowodły, że ekstrakcja mlecznego kła przed 11. rokiem życia w przypadku ustawienia stałego kła dystalnie w stosunku do osi długiej siekacza bocznego w 91 proc. przypadków prowadzi do prawidłowego wyrznięcia kła stałego, natomiast w 64 proc. w przypadku ustawienia kła mezjalnie w stosunku do osi długiej siekacza bocznego (Ryc. 1) (26).

Badanie przeprowadzone przez Ericsona i Kurola wykazały, że u wszystkich pacjentów, u których zastosowano ekstrakcję mlecznego kła w 78 proc. nastąpiło samoistne wyrznięcie zatrzymanego stałego kła (26), natomiast w badaniach Powera i Shorta samoistne wyrznięcie górnego kła wystąpiło w 62 proc. przypadków (27). Również Baccetti i wsp. uzyskali podobne wyniki samoistnego wyrznięcia się zatrzymanych podniebiennie kłów w wyniku ekstrakcji mlecznych kłów w badanej grupie pacjentów (65,2 proc.) (28). Na rycinie 2. przedstawiono przypadek samoistnego wyrznięcia się ektopowo położonych górnych kłów u pacjenta w wieku rozwojowym po interceptywnej ekstrakcji górnych kłów mlecznych.

Przegląd piśmiennictwa opublikowany w bazie Cochrana przez Parkina i wsp. wykazał, że nie istnieją wiarygodne dowody naukowe potwierdzające, że ekstrakcje mlecznych kłów są skuteczną metodą leczenia u dzieci 10–13 letnich z zatrzymanymi podniebiennie kłami. Jednak ten przegląd został opublikowany w 2012 roku i obejmował wyniki tylko dwóch randomizowanych badań klinicznych w grupie 128 dzieci (29). Skuteczność leczenia interceptywnego została potwierdzona również przez innych autorów.

W randomizowanych badaniach klinicznych Bazargani i wsp. wykonali ekstrakcję mlecznych kłów górnych jako leczenie interceptywne podniebiennie zatrzymanych kłów. Średnia wieku pacjentów wynosiła 11,6 lat. Zdjęcia pantomograficzne zostały wykonane na początku badania oraz 6, 12 i 18 miesięcy po ekstrakcji mlecznego kła. W grupie badanej 76 proc. kłów wyrznęło się samoistnie, w porównaniu do 42 proc. w grupie kontrolnej. Badania wykazały również, że ekstrakcja mlecznego kła w przypadku podniebiennie zatrzymanych kłów jest bardziej efektywna u młodszych pacjentów, tj. w przedziale wiekowym 10–11 lat (30).

W randomizowanych badaniach klinicznych Naoumova i wsp. wykazali, że po ekstrakcji mlecznego kła w 69 proc. przypadków dochodzi do samoistnego wyrznięcia się zatrzymanego podniebiennie stałego kła w porównaniu do grupy kontrolnej bez ekstrakcji mlecznego kła, w której wynik wynosił 39 proc. Czas ekstruzji w grupie badanej wynosił 15,6 miesięcy, zaś w grupie kontrolnej – 18,3 miesiąca (31). W drugiej części badań Naoumova i wsp. wykazali, że spontaniczne wyrznięcie się zatrzymanego podniebiennie stałego kła, bez wcześniejszej ekstrakcji mlecznego kła, jest możliwe, gdy początkowa odległość guzka kła nie przekracza 11 mm od linii pośrodkowej i 2,5 mm od łuku zębowego oraz gdy nachylenie mezjalne osi długiej kła nie przekracza 103 stopni. Zatrzymane podniebiennie górne kły, których odległość guzka kła od linii pośrodkowej wynosiła 6 mm i 5



Rycina 1. Schemat wg. Ericsona i Kurola ilustrujący normalizację drogi wyrznięcia stałego górnego kła po ekstrakcji mlecznego kła. Kiel ustawiony mezjalnie w stosunku do osi długiej zęba siekacza bocznego musi przebyć znacznie dłuższą drogę wyrznięcia w obrębie wyrostka zębodołowego szczęki niż kiel ustawiony dystalnie.

Figure 1. A diagram by Ericson and Kurol (26) showing normalisation of an eruption path of a permanent upper canine after deciduous canine extraction. The canine in the mesial position in relation to the long axis of the lateral incisor must go through a much longer eruption path within the alveolar process of the maxilla compared to a canine in the distal position.

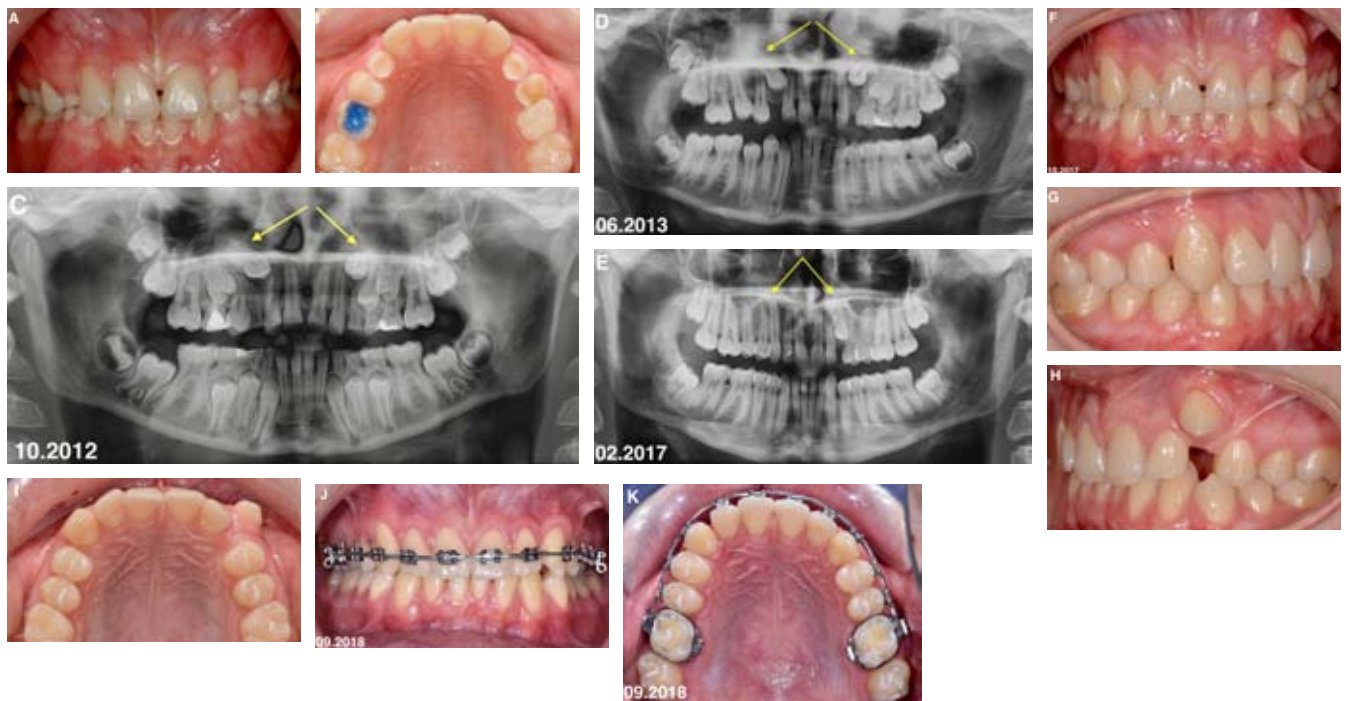
following deciduous canine extraction (65.2%) (28). In Figure 2, a case illustrating spontaneous eruption of ectopically positioned maxillary canines in a growing patient after interceptive extraction of upper deciduous canines.

A literature review published in the Cochrane database by Parkin et al. has shown, that no scientific evidence is available to document that the extraction of a deciduous canine is an effective method of treatment in 10–13-year-old children with palatally impacted canines. However, this review was published in 2012 and included only two randomised clinical trials in a group of 128 children (29). The effectiveness of interceptive treatment has also been confirmed by other authors.

Bazargani et al. in a randomised clinical trial performed maxillary deciduous canine extraction as an interceptive treatment of palatally impacted canines. The mean age of patients was 11.6 years. Panoramic radiographs were taken at the beginning of the treatment and 6, 12 and 18 months after extraction of a deciduous canine. Seventy six per cent of canines in the study group erupted spontaneously, compared to 42% in the control group. Studies have also shown that extraction of a deciduous canine in patients with palatally impacted canines is more effective in younger patients before the age of 10–11 years (30).

Naoumova et al. in another randomised clinical trials showed, that after extraction of a deciduous canine in 69% of cases there was spontaneous eruption of the palatally impacted permanent canine in comparison to the control

Impacted canines – interceptive treatment



Rycina 2. Chłopiec lat 11 zgłosił się na konsultację ortodontyczną, ponieważ siostra była leczona aparatami ortodontycznymi. W badaniu klinicznym wewnątrzustnym stwierdzono obecność mlecznych kłów i mlecznych zębów trzonowych, poza górnym prawym pierwszym zębem trzonowym. Uzębienie stałe obejmowało wyrżnięte zęby sieczne oraz wszystkie pierwsze zęby trzonowe, a także pierwszy górny prawy ząb przedtrzonowy. Kontakty zwarciove w odcinkach bocznych były prawidłowe (I klasa Angle'a, I klasa kłowa) oraz nagryz poziomy i pionowy był w granicach normy (A: zdjęcie wewnątrzustne z przodu). Łuki zębowe miały prawidłowy kształt i nie występował niedobór miejsca w łuku zębowym (B: zdjęcie wewnątrzustne górnego łuku zębowego). Na zdjęciu pantomograficznym stwierdzono obecność wszystkich zębów stałych oraz ektopowo położone górne kły (C: zdjęcie pantomograficzne przed leczeniem). Pacjent został skierowany na ekstrakcję górnych mlecznych kłów w perspektywie normalizacji pozycji stałych kłów w wyrostku zębodołowym szczęki. Na kolejnych zdjęciach pantomograficznych widoczna jest postępująca poprawa położenia górnych kłów (D, E: kolejne zdjęcia pantomograficzne), zaś po około 4 latach od ekstrakcji zębów mlecznych doszło do ich samodzielnego wyrżnięcia w łuku zębowym (F: zdjęcie wewnątrzustne z przodu, G: zdjęcie wewnątrzustne z prawej strony, H: zdjęcie wewnątrzustne z lewej strony, I: zdjęcie wewnątrzustne górnego łuku zębowego). Kiel górny prawy wyrżnął się około 1,5-2 lat wcześniej niż lewy kiel. Złożono aparat stały górny w celu sprowadzenia lewego kła do łuku zębowego i prawidłowego uszeregowania zębów (J: zdjęcie wewnątrzustne z przodu, K: zdjęcie wewnątrzustne górnego łuku zębowego).

Figure 2. A boy aged 11 years came for an orthodontic consultation because his sister was treated orthodontically. The clinical examination revealed the presence of all deciduous canines and deciduous molars, except for the upper first right molar. The permanent dentition comprised erupted incisors and all first molars, as well as the upper first right premolar. Occlusal relations in posterior segments were normal (Angle's Class I, canine Class I) and normal overjet and overbite (A: intraoral photograph, front). Dental arches were normal and no lack of space was present in the dental arch (B: intraoral occlusal photograph of the upper dental arch). Panoramic radiograph showed the presence of all permanent teeth and ectopic position of the upper canines (C: panoramic radiograph before treatment). The patient was referred for extraction of the upper deciduous canines with the aim to normalise the position of permanent canines within the alveolar maxillary process. The progressive improvement in the position of the upper canines is evident on the subsequent panoramic radiographs (D, E: subsequent panoramic radiographs) and spontaneous eruption of the upper maxillary canines occurred approximately 4 years after extraction of deciduous canines (F: intraoral photograph, front, G: intraoral photograph, right side, H: intraoral photograph, left side, I: intraoral occlusal photograph of the upper dental arch). The upper right canine erupted app. 1.5–2 years earlier than the left canine. Fixed upper appliance was bonded to align the left canine into the dental arch (J: intraoral photograph, front, K: intraoral occlusal photograph of the upper dental arch).

mm od łuku zębowego oraz nachylenie mezialne osi długiej było większe niż 116 stopni wymagały odślonięcia chirurgicznego pomimo ekstrakcji interceptywnej mlecznego kła (32). Jednak w najnowszym przeglądzie systematycznym i meta-analizie przeprowadzonych przez Alyammahi i wsp., a dotyczącym efektywności ekstrakcji mlecznych kłów w leczeniu interceptywnym zatrzymanych podniebiennie stałych kłów, nie wykazano istotnego związku pomiędzy ekstrakcją mlecznego kła i samoistnym wyrznięciem się stałego kła w obserwacjach 12-miesięcznych (33). Autorzy uważają, że te szanse mogą się zwiększyć przy dłuższym okresie obserwacji, ale konieczne jest przeprowadzenie nowych badań klinicznych. Brak natomiast podobnych badań dotyczących wyrzynania zatrzymanych policzkowo górnych kłów.

Ekstrakcja mlecznego kła i pierwszego mlecznego zęba trzonowego

Inną metodą leczenia zastosowaną w przypadku ektopowego położenia kłów górnych jest skojarzona ekstrakcja mlecznego kła i pierwszego zęba trzonowego mlecznego. W randomizowanych badaniach klinicznych Bonetti i wsp. porównali ekstrakcję interceptywną mlecznego kła z metodą, w której wykonano skojarzoną ekstrakcję mlecznego kła i pierwszego zęba trzonowego mlecznego (34). Wykazano, że ekstrakcja mlecznego kła wraz z pierwszym zębem trzonowym mlecznym daje większą szansę na samoistne wyrznięcie się stałego kła zatrzymanego podniebiennie lub centralnie. W przypadku zastosowania skojarzonej ekstrakcji zębów mlecznych zatrzymane kły wyrznięły się w 97,3 proc., natomiast przy zastosowaniu ekstrakcji tylko mlecznego kła – w 78,6 proc. Ekstrakcja dwóch mlecznych zębów została przeprowadzona podczas jednej wizyty, w jednym znieczuleniu i ten zabieg nie był bardziej obciążający dla pacjenta niż wykonanie tylko ekstrakcji mlecznego kła. Obserwacja kliniczna i radiologiczna trwała 12–18 miesięcy.

Poszerzanie szczęki

U pacjentów z wadami poprzecznymi w szczęce wystąpienie anomalii w postaci zatrzymanych kłów jest bardziej prawdopodobne niż u pacjentów z prawidłową szerokością łuku zębowego (35). W związku z tym celowa jest rozbudowa szczęki u pacjentów w uzębieniu mieszanym, w tym także z zastosowaniem aparatów do szybkiego poszerzania szczęk, takich jak np. RME (Rapid Palatal Expander) w przypadkach stwierdzenia ektopowego położenia górnych kłów.

W badaniach klinicznych randomizowanych, przeprowadzonych przez Baccettiego i wsp., zostały porównane dwie grupy pacjentów z podniebiennie zatrzymanymi górnymi kłami (36). W grupie badanej poszerzano szczęki z zastosowaniem aparatów typu RME, zaś w grupie kontrolnej nie podjęto żadnego leczenia. Aparat RME został założony na 6 miesięcy, a po jego usunięciu pacjent użytkował aparat przez rok, zdejmując go na noc. Badania wykazały samoistne wyrznięcie kłów u 65,7 proc.

group without deciduous canine extraction, in which the result was 39%. Extrusion time in the study group was 15.6 months and in the control group was 18.3 months (31). In the second part of the study, Naoumova et al. have shown that spontaneous eruption of a palatally impacted permanent canine, without prior deciduous canine extraction, is possible when the initial distance of the canine cusp does not exceed 11 mm from the midline and 2.5 mm from the dental arch and when the mesial inclination of the long axis of the canine does not exceed 103 degrees. Palatally impacted upper canines with a canine cusp distance of 6 mm and 5 mm from the midline and with mesial inclination of the long axis greater than 116 degrees required surgical exposure despite previous interceptive extraction of a deciduous canine (32). However, in the latest systematic review and meta-analysis performed by Alyammahi et al. on the efficiency of interceptive extraction of a deciduous canine extraction in cases with palatally impacted permanent canines, there was no significant correlation between deciduous canine extraction and spontaneous eruption of the permanent canine in the 12-month follow-up period (33). The authors suggest, that those chances may increase over a longer follow-up period, but new clinical trials are necessary. However, there are no similar studies on the eruption of buccally impacted upper canines.

Extraction of a deciduous canine and a deciduous first molar

Combined extraction of a deciduous canine and a deciduous first molar is another treatment method used for ectopic upper canines. In the randomised clinical trial, Bonetti et al. compared interceptive extraction of a deciduous canine with extraction of both a deciduous canine and a first deciduous molar (34). It has been shown, that, if the extraction of a deciduous canine is combined with the extraction of a first deciduous molar it is more beneficial regarding the spontaneous eruption of a permanent canine impacted in the palatal or central position. In cases of combined extraction of the upper deciduous canine and the upper first molar, then impacted canines erupted in 97.3% of cases in contrast to the extraction of the deciduous canine alone (78.6%). Extraction of two deciduous teeth was performed during one visit and under the same anaesthesia and this procedure was not more burdensome for a patient than extraction of a deciduous canine alone. Clinical and radiological observation lasted 12–18 months.

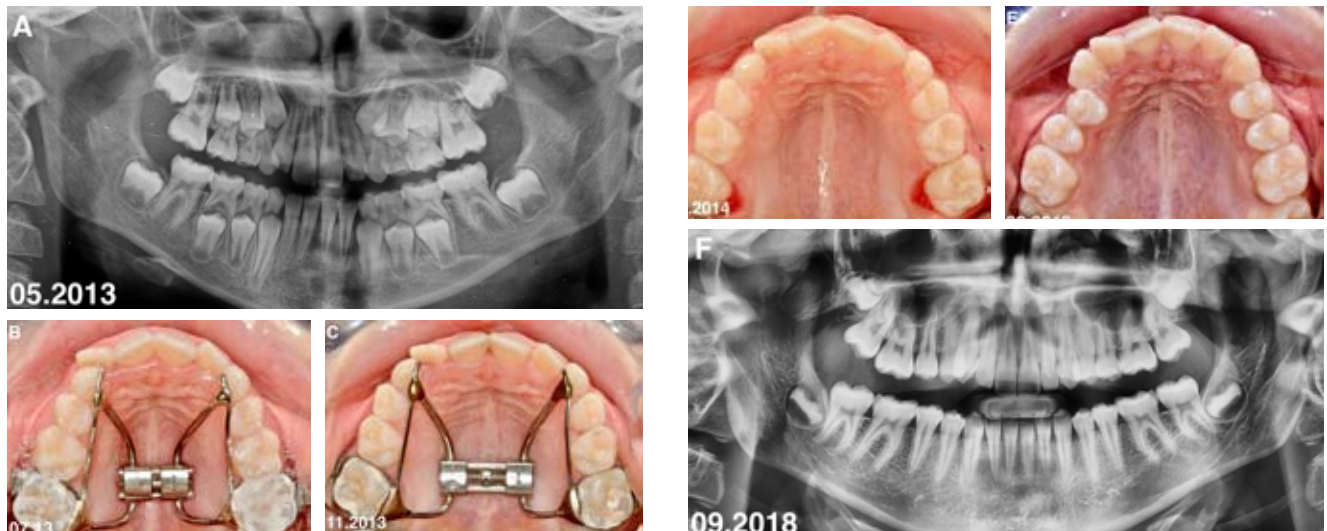
Maxillary expansion

Patients with transverse maxillary defects are more likely to experience dental anomalies such as impacted canines compared to patients with normal width of the dental arches (35). Therefore, it is advisable to expand the maxilla in patients in mixed dentition, also with the use of appliances for rapid maxillary expansion, such as RME (Rapid Palatal Expander) in cases with ectopically positioned upper canines

Impacted canines – interceptive treatment

pacjentów w grupie badanej (RME), natomiast tylko 13,6 proc. w nieleczonej grupie kontrolnej. Średnia wieku pacjentów wynosiła od 7,6 do 9,6 lat. W badaniach przeprowadzonych przez Koutzoglou i wsp. w nierandomizowanych badaniach prospektywnych, także z zastosowaniem RME, samoistne wyrżnięcie kła było częstsze niż w grupie kontrolnej (37).

Bacceti et al. conducted a randomised clinical trial comparing two groups of patients with palatally impacted upper canines (36). In the study group the upper arches were expanded with the use of RME, while in the control group no treatment was provided. RME was bonded for 6 months, and after its debonding, the patient used the



Rycina 3. Pacjentka lat 8 zgłosiła się na konsultację ortodontyczną z powodu stłoczeń w okolicy siekaczy górnych. W badaniu wewnątrzustnym stwierdzono obecność zgryzu krzyżowego w odcinku bocznym po prawej stronie. Na zdjęciu pantomograficznym wykonanym przed leczeniem ortodontycznym widoczne jest znaczny brak miejsca w okolicy górnych kłów (A: zdjęcie pantomograficzne przed leczeniem ortodontycznym). Złożono aparat typu Hyrax w celu poszerzenia górnego łuku, który był aktywowany 1 skok śruby/dobę (B: zdjęcie wewnątrzustne górnego łuku zębowego po zacementowaniu aparatu). Po okresie 6 tygodni uzyskano znaczne poszerzenie łuku zębowego (C: zdjęcie wewnątrzustne górnego łuku zębowego po zakończeniu aktywacji aparatu) i aparat był pozostawiony na zębach przez okres 11 miesięcy w celu stabilizacji korekty ortodontycznej, a następnie został zdjęty (D: wewnątrzustne górnego łuku zębowego po zdjęciu aparatu) i pacjentka otrzymała zdejmowany aparat retencyjny do użytkowania w nocy przez okres 1 roku. Na zdjęciu wewnątrzustnym wykonanym po 3 latach od zakończenia leczenia aparatem Hyrax widoczne są wyrżnięte wszystkie stałe zęby w szczęcie (E: zdjęcie wewnątrzustne górnego łuku zębowego po wyrżnięciu wszystkich zębów stałych). Zdjęcie pantomograficzne wykonane w tym samym czasie potwierdza obraz kliniczny i normalizację osi długiej górnych kłów (F: zdjęcie pantomograficzne po wyrżnięciu wszystkich zębów stałych). U pacjentki będzie kontynuowane leczenie ortodontyczne aparatami stałymi w celu uszeregowania zębów i uzyskania prawidłowych relacji zębowych.

Figure 3. A female patient aged 8 years came for an orthodontic consultation because of the crowding of her upper incisors. The intraoral examination revealed the presence of posterior crossbite on the right side. A panoramic radiograph taken before orthodontic treatment showed a severe crowding at upper canines (A: panoramic radiograph before orthodontic treatment). The Hyrax appliance was placed to expand the upper arch, and it was activated 1 screw turn/day (B: intraoral occlusal photograph of the upper arch after bonding of the appliance). Expansion of the upper dental arch was obtained after 6 weeks, (C: intraoral occlusal photograph of the upper arch after the completed activation of the appliance) and the appliance was left for 11 months to stabilise orthodontic correction, and then it was debonded (D: intraoral photograph of the upper arch after removal of the appliance). The patient received removable appliance for 1 year to use in the nights. The intraoral photograph taken 3 years after the end of Hyrax treatment showed erupted all permanent maxillary teeth (E: intraoral photograph of the upper arch after eruption of all permanent teeth). The panoramic radiograph taken at the same time showed normalisation of the long axis of upper canines (F: panoramic radiograph after eruption of all permanent teeth). The patient will continue orthodontic treatment with fixed appliance in order to align teeth and obtain normal dental relations.

Przy zastosowaniu RME samoistne wyrznięcie kła nastąpiło u 45,1 proc. pacjentów, natomiast u pacjentów, u których nie zastosowano RME – tylko w 13,1 proc. Opisane badania potwierdzają skuteczność poszerzania szczęki w leczeniu ekstopowego położenia zatrzymanych górnych kłów. Na rycinie 3. przedstawiono opis przypadku pacjenta, u którego zastosowano opisywane leczenie interceptywne.

Ekstrakcja mlecznego kła/HG

W kontrolowanych badaniach klinicznych przeprowadzonych przez Leonadri i wsp. zostały porównane dwie metody leczenia podniebiennie zatrzymanych kłów: zastosowanie wyłącznie ekstrakcji mlecznego kła oraz zastosowanie skojarzonej ekstrakcji mlecznego kła i aparatu zewnątrzustnego typu head-gear (HG) rodzaj szyjny (38). Aparat head-gear był stosowany u pacjentów w okresie 6 miesięcy od usunięcia mlecznego kła. Czas noszenia aparatu wynosił 12–14 godzin na dobę. Badania wykazały, że skojarzona ekstrakcja mlecznego kła i zastosowania aparatu head-gear umożliwia samoistne wyrznięcie zatrzymanego kła stałego u 80 proc. pacjentów, natomiast przy zastosowaniu wyłącznie ekstrakcji mlecznego kła wynik wynosił 50 proc. Obserwacje pacjentów trwały 48 miesięcy. Randomizowane badanie kliniczne przeprowadzone przez Baccetti i wsp. również potwierdziło te wyniki (39). Usunięcie wyłącznie mlecznego kła spowodowało samoistne wyrznięcie stałego kła u 62,5 proc. pacjentów, w porównaniu z 87,5 proc. pacjentów po skojarzonym usunięciu mlecznego kła oraz zastosowaniu aparatu zewnątrzustnego HG. Aparat HG był użytkowany przez 3 miesiące od usunięcia mlecznego kła. Czas obserwacji wynosił 18 miesięcy.

RME/TPA/EC

Inną opisaną metodą interceptywnego leczenia zatrzymanych górnych kłów może być skojarzone poszerzenie szczęki z zastosowaniem RME lub łuku podniebiennego (TPA – Transpalatal Arch) oraz ekstrakcja mlecznego kła (EC – Canine Extraction). Baccetti i wsp. w randomizowanych badaniach klinicznych porównali skojarzone poszerzenie szczęki z zastosowaniem RME/TPA i ekstrakcją mlecznego kła (EC) do zastosowania wyłącznie TPA i EC (40). Po zastosowaniu RME/TPA/EC samoistne wyrznięcie podniebiennie zatrzymanego górnego kła nastąpiło u 80 proc. pacjentów, zaś w przypadku zastosowania TPA/EC – u 65,2 proc. pacjentów; natomiast w nielezionej grupie kontrolnej wynik był na poziomie tylko 28 proc. pacjentów. Badania prowadzono wśród pacjentów w wieku 9,5–13 lat. Podobne badania przeprowadził Singler i wsp. (41). W badaniach prospektywnych przeprowadzonych w dwóch ośrodkach zastosowano aparat RME i następnie TPA oraz ekstrakcję mlecznego kła. Aparat RME był aktywowany przez 5 tygodni, łącznie o 7 mm. Po zakończeniu aktywacji pozostawał w jamie ustnej przez okres 4–5 miesięcy. Po zdjęciu aparatu RME zakładano łuk podniebienny (TPA) i przeprowadzano ekstrakcję mlecznego kła. Samoistne wyrznięcie podniebiennie zatrzymanego kła w grupie badanej wynosiło 79,5 proc., natomiast w grupie kontrolnej – tylko 27,6 proc.

removable appliance for nights. The study showed spontaneous eruption of canines in 65.7% of patients in the study group (RME), in contrast to only 13.6% of patients in the untreated control group. The mean age of patients ranged between 7.6 and 9.6 years. In the non-randomised prospective trial by Koutzoglou et al. spontaneous canine eruption was more frequent in the group with RME, than in the control group (37). Spontaneous canine eruption occurred in 45.1% of patients with RME, while in patients without RME – only in 13.1%. These studies confirm the efficacy of maxillary expansion in the treatment of ectopic impacted upper canines. Figure 3 presents a patient in whom presented interceptive treatment was applied.

Deciduous canine extraction/HG

In a controlled clinical trial carried out by Leonadri et al. two methods of treatment for palatally impacted canines were compared, which are the extraction of a deciduous canine alone and the use of combined deciduous canine extraction and the use of a cervical type head-gear (HG) (38). The head-gear was used for 6 months after deciduous canine extraction. Patients used HG for 12–14 hours/day. Studies have shown, that combined deciduous canine extraction and the use of head-gear allow for spontaneous eruption of an impacted permanent canine in 80% of patients in contrast to 50% spontaneous canine eruption after deciduous canine extraction alone. Patients were followed for 48 months. A randomised clinical trial conducted by Baccetti et al. also confirmed these findings (39). Deciduous canine extraction alone resulted in spontaneous eruption of the permanent canine in 62.5% of patients, compared to 87.5% of patients after combined deciduous canine extraction and the use of extraoral HG. HG was used for 3 months after deciduous canine extraction. The observation period was 18 months.

RME/TPA/EC

Another method of interceptive treatment for impacted upper canines includes combined maxillary expansion with a RME or with a palatal arch (TPA – Transpalatal Arch) and deciduous canine extraction (EC – Canine Extraction). In the randomised clinical trial Baccetti et al. compared combined maxillary expansion with RME/TPA and deciduous canine extraction (EC) to TPA and EC only (40). After the use of RME/TPA/EC, in 80% of patients there was a spontaneous eruption of a palatally impacted upper canine, whereas in the TPA/EC group the spontaneous canine eruption occurred in 65.2% of patients; in the untreated control group spontaneous canine eruption was observed only in 28% of patients. The study included patients aged 9.5–13 years. Similar study was carried out by Singler et al. (41). They have conducted two prospective clinical trials in two centres in which RME was used, followed by TPA and deciduous canine extraction. RME was activated for 5 weeks, a total of 7 mm expansion. After the full RME expansion the appliance

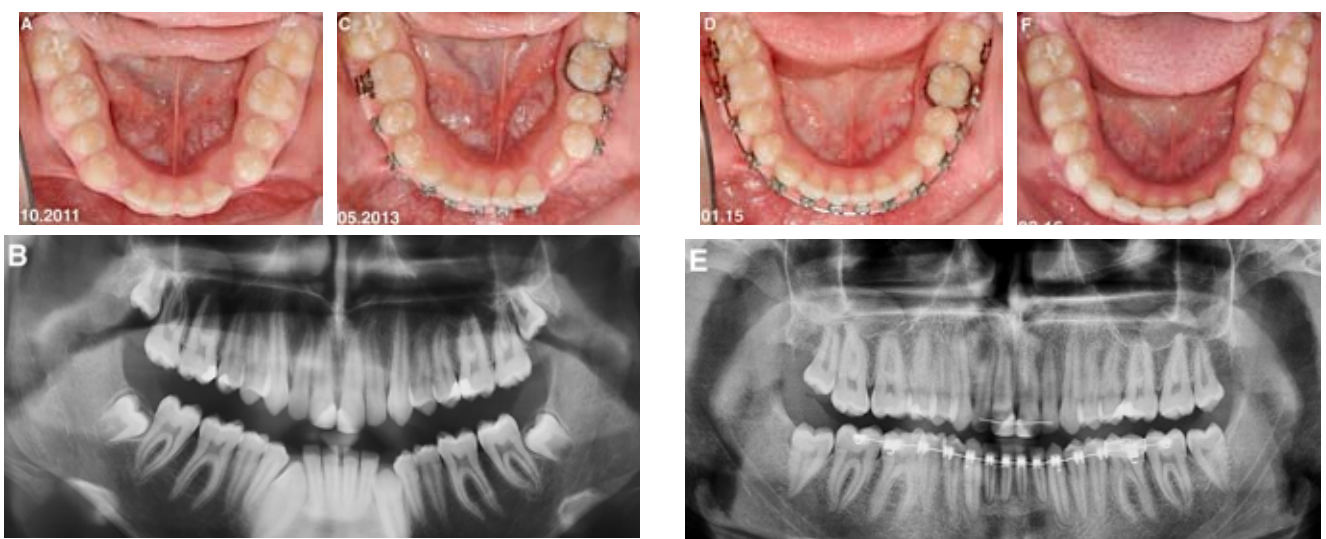
*Impacted canines – interceptive treatment***RME/HG**

Kolejną metodą leczenia interceptywnego potwierdzoną w badaniach jest zastosowanie RME w połączeniu z aparatem HG. W randomizowanych badaniach klinicznych przeprowadzonych przez Ami i wsp. udowodniono, że przy zastosowaniu RME w połączeniu z aparatem HG więcej zatrzymanych górnych kłów dokonuje samoistnej ekstruzji, w porównaniu do zastosowania wyłącznie aparatu HG i do grupy kontrolnej (42). W tych badaniach aparat HG był stosowany przez 12–14 godzin na dobę przez rok. Aparat RME był aktywowany maksymalnie o 7 mm i pozostawał na zębach przez 6 miesięcy, w połączeniu z użytkowaniem aparatu HG. Przedział wiekowy pacjentów wynosił 8–13 lat, zaś czas

was left in the oral cavity for the period of 4–5 months. After RME debonding, a transpalatal arch (TPA) was placed and the deciduous canine was extracted. Spontaneous eruption of a palatally impacted canine in the study group was observed in 79.5% of patients, while in the control group – only in 27.6% patients.

RME/HG

Another method of interceptive treatment for maxillary canine impaction is the application of RME in combination with HG. The randomised clinical trial performed by Ami et al. shown that if RME is combined with HG, more impacted



Rycina 4. Chłopiec lat 14 zgłosił się na konsultację ortodontyczną z powodu braku dolnych kłów i zwiększonego nagryzu poziomego. W badaniu wewnątrzustnym stwierdzono obecność wszystkich zębów stałych poza dolnymi kłami i niedobór miejsca w łuku na ich prawidłowe wyrżnięcie (A: zdjęcie wewnątrzustne dolnego łuku zębowego przed leczeniem). Na zdjęciu pantomograficznym widoczne były zatrzymane kły w żuchwie (B: zdjęcie pantomograficzne przed leczeniem). Nachylenie osi długiej kłów było w granicach normy, chociaż prawy kiel był bardziej mezjalnie nachylony pacjent miał założone aparaty stałe w celu uzyskania miejsca w łuku zębowym na dolne kły i korektę zwiększonego nagryzu poziomego. Kły dolne spontanicznie wyrżnęły się w jamie ustnej po okresie około 1-1,5 roku po uzyskaniu wystarczającego miejsca w łuku zębowym (C: zdjęcie wewnątrzustne dolnego łuku zębowego po wyrżnięciu dolnych kłów) i zostały prawidłowo uszeregowane w łuku zębowym aparatem ortodontycznym (D: zdjęcie wewnątrzustne dolnego łuku zębowego w trakcie leczenia, E: zdjęcie pantomograficzne przed zdjęciem aparatów ortodontycznych). Stan po roku od zdjęcia aparatów stałych obrazuje prawidłowe położenie kłów w dolnym łuku zębowym (F: zdjęcie wewnątrzustne dolnego łuku zębowego po leczeniu ortodontycznym).

Figure 4. A boy aged 14 years came for an orthodontic consultation because of missing lower canines and increased overjet. The intraoral examination showed the presence of all permanent teeth except for mandibular canines and a lack of space in the arch for their eruption (A: intraoral occlusal photograph of the lower dental arch before treatment). Impacted mandibular canines were present on the panoramic radiograph before the treatment (B: panoramic radiograph before treatment). The inclination of the long axis of lower canines was normal, however the right canine was more mesially inclined. The fixed appliances were bonded to open the space in the lower arch for canine eruption and correction of the increased overjet. Lower canines erupted spontaneously in the oral cavity approximately 1–1.5 years after sufficient space in the dental arch was obtained (C: intraoral photograph of the lower dental arch after eruption of lower canines) and were aligned in the dental arch using fixed appliance (D: intraoral occlusal photograph of the lower dental arch during treatment, E: panoramic radiograph before debonding). One year after debonding a normal position of mandibular canines is present (F: intraoral occlusal photograph of the lower dental arch after orthodontic treatment).

obserwacji liczył 18 miesięcy. Samoistne wyrżnięcie zatrzymanego podniebiennie kła nastąpiło w 85,7 proc pacjentów użytkujących RME/HG, natomiast przy zastosowaniu wyłącznie aparatu HG – w 82,3 proc., w porównaniu do grupy kontrolnej, gdzie wynik wynosił tylko 36 proc.

Aparat stały i ekstrakcja mlecznego kła

Inną metodą leczenia zatrzymanych górnych kłów może być założenie aparatu stałego w celu odtworzenia i utrzymania miejsca na samoistne wyrżnięcie zęba. Ta metoda może być połączona z ekstrakcją mlecznego kła. Badania przy zastosowaniu takich metod przeprowadził Olive (43). U pacjentów w wieku 11–16 lat (średnia wieku 13,5 lat) z zatrzymanymi podniebiennie górnymi kłami wykonano ekstrakcję mlecznego kła i założono aparat stały w celu odtworzenia i zachowania miejsca w łuku zębowym. Przy zastosowaniu tej metody samoistnie wyrżnęło się 75 proc. zatrzymanych podniebiennie kłów.

Kły dolne

W przypadku ektopowo położonych dolnych stałych kłów w literaturze brak jest opisu przewidywalnego protokołu leczenia interceptywnego. W przypadku znacznych sćoczeń zębów i braku miejsca w łuku zębowym skutecznym leczeniem interceptywnym prowadzącym do samoistnego wyrżnięcia się kłów dolnych może być odtworzenie miejsca w łuku zębowym stałym aparatem ortodontycznym (Ryc. 4). Jednak w przypadku znacznej transmigracji dolnych kłów ortodontyczne odtwarzanie miejsca nie jest skuteczne i najczęstszą metodą leczenia transmigracji kłów dolnych jest ich ekstrakcja (44). W przypadku stwierdzenia transmigracji dolnych stałych kłów z nieukończonym rozwojem korzenia można rozważać ich transplantację przezwyroskową (trans-alweolarną) oznaczającą chirurgiczną repozycję położonych ektopowo zębów w ich prawidłowe położenie w łuku zębowym (45).

Wnioski

Badania naukowe potwierdzają, że zastosowanie leczenia interceptywnego obejmującego ekstrakcje mlecznych kłów i pierwszych zębów trzonowych, poszerzanie szczęk za pomocą aparatów RME i łuków podniebiennych, także w powiązaniu z wyciągami zewnątrzustnymi u pacjentów w wieku rozwojowym, istotnie wpływa na samoistne wyrżnięcie położonych ektopowo i zatrzymanych górnych kłów. Pozwala to uchronić pacjenta przed długotrwałą i czasem nieskuteczną ekstruzją ortodontyczną zatrzymanych kłów i jej skutkami jatrogennymi. W piśmiennictwie brak jest skutecznego protokołu leczenia interceptywnego zatrzymanych kłów dolnych, szczególnie w przypadku nasilonej transmigracji zębów. Dlatego wczesna diagnostyka kliniczna i radiologiczna ektopowego położenia kłów jest bardzo istotna dla osiągnięcia sukcesu terapeutycznego.

maxillary canines undergo spontaneous eruption compared to patients in whom HG is used alone and to the control group (42). HG was used for 12–14 hours a day for one year in this study. RME was activated maximum 7 mm and remained on the teeth for 6 months in combination with the use of HG. The age range of patients was 8–13 years and the observation period was 18 months. Spontaneous eruption of palatally impacted canines was observed in 85.7% of patients using RME/HG, while in patients using HG alone spontaneous canine eruption occurred in 82.3% , compared to the control group, where the result was only 36%.

Fixed appliances and deciduous canine extraction

Another method of treatment for impacted maxillary canines may include use of fixed appliances in order to open the space for spontaneous canine eruption. This method may be combined with deciduous canine extraction. Olive performed a study in patients aged 11–16 years (mean age 13.5 years) with palatally impacted upper canines (43) in whom deciduous canine extraction was performed and fixed appliances were used to open space for canine eruption. Spontaneous eruption was observed in 75% of patients with palatally impacted canines using this treatment modality.

Mandibular canines

There is no predictable interceptive treatment protocol for ectopic mandibular canines described in the literature. Orthodontic space opening with fixed appliances in cases with severe tooth crowding and lack of space for canine eruption in the lower arch may lead to the spontaneous eruption of mandibular canines (Fig. 4). However, orthodontic space opening is not effective in cases with severe transmigration of lower canines and extraction of the transmigrated canine is the most common treatment (44). Transalveolar transplantation may be considered in patients with transmigrated canines with developing roots and it comprises surgical repositioning of the ectopic tooth into their correct positions in the dental arch (45).

Conclusions

Numerous studies confirmed that interceptive treatment including extraction of deciduous canines and deciduous first molars, maxillary expansion using RME and transpalatal arches, also in combination with extraoral traction in growing patients can significantly facilitate spontaneous eruption of ectopically positioned upper canines. This can protect the patient from a long and sometimes ineffective orthodontic extrusion of impacted canines and its iatrogenic effects. There is no effective protocol for interceptive treatment of impacted lower canines described in the literature, especially in cases of severe canine transmigration. Therefore, early clinical and radiological diagnosis of ectopic canine position is very important for therapeutic success.

*Impacted canines – interceptive treatment***Piśmiennictwo / References**

1. Becker A. Orthodontic treatment of impacted teeth. Wiley-Blackwell 2012; 1-9: 111-72.
2. Dachi SF, Howell FV. A survey of 3874 routine full-mouth radiographs II. A study of impacted teeth. *Oral Surg Oral Med Oral Pathol* 1961; 14: 1165-9.
3. Grover PS, Lorton L. The incidence of unerupted permanent teeth and related clinical cases. *Oral Surg Oral Med Oral Pathol* 1985; 59: 420-5.
4. Kramer RM, Williams AC. The incidence of impacted teeth. A survey at Harlem hospital. *Oral Surg Oral Med Oral Pathol* 1970; 29: 237-41.
5. Shah RM, Boyd MA, Vakil TF. Studies of permanent tooth anomalies in 7,886 Canadian individuals. I: impacted teeth. *Dent J* 1978; 44: 262-4.
6. Sağlam AA, Tüzüm MS. Clinical and radiologic investigation of the incidence, complications, and suitable removal times for fully impacted teeth in the Turkish population. *Quintessence Int* 2003; 34: 53-9.
7. Leifert S, Jonas I. Dental anomalies as a micro symptom of palatal canine displacement. *J Orofac Orthop* 2003; 64: 108-20.
8. Zabel M. Patomechanizm zatrzymania górnych stałych kłów oraz diagnostyka i ocena radiologiczna ich położenia. *Dent Med Probl* 2006; 43: 282-7.
9. Vilarinho MA, Lira AS. Palatally impacted canine: diagnosis and treatment options. *Braz J Oral Sci* 2010; 9: 70-6.
10. Alberto PL. Management of the impacted canine and second molar. *Oral Maxillofac Surg Clin North Am* 2007; 19: 59-68.
11. Sajjani AK, King NM. Success rates of different management techniques for impacted mandibular canines and associated complications in children and adolescents. *J Investig Clin Dent* 2015; 6: 228-33.
12. Aras MH, Halicioğlu K, Yavuz MS, Çağlaroğlu M. Evaluation of surgical-orthodontic treatments on impacted mandibular canines. *Med Oral Patol Oral Cir Bucal* 2011; 16: 925-8.
13. Aydin U, Yilmaz HH, Yildirim D. Incidence of canine impaction and transmigration in a patient population. *Dentomaxillofac Radiol* 2004; 33: 164-9.
14. González-Sánchez MA, Berini-Aytés L, Gay-Escoda C. Transmigrant impacted mandibular canines. A retrospective study of 15 cases. *J Am Dent Assoc* 2007; 138: 1450-5.
15. Ackerman JL, Proffit WR. Preventive and interceptive orthodontics: a strong theory proves weak in practice. *Angle Orthod* 1980; 50: 75-87.
16. Noar J. *Interceptive Orthodontics: A Practical Guide to Occlusal Management*. Wiley- Blackwell 2014.
17. Nagpal A, Pai KM, Sharma G. Palatal and labially impacted maxillary canine – associated dental anomalies: a comparative study. *J Contemp Dent Pract* 2009; 10: 67-74.
18. Sajjani AK, King NM. Dental anomalies associated with buccally and palatally impacted maxillary canines. *J Investig Clin Dent* 2014; 5: 208-13.
19. Baccetti T, Leonardi M, Giuntini V. Distally displaced premolars: A dental anomaly associated with palatally displaced canines. *Am J Orthod Dentofac Orthop* 2010; 3: 318-22.
20. Bjerklin K, Kurol J, Valentin J. Ectopic eruption of maxillary first permanent molars and association with other tooth and developmental disturbances. *Eur J Orthod* 1992; 14: 369-75.
21. Peck S, Peck L, Kataja M. Prevalence of tooth agenesis and peg-shaped maxillary lateral incisor associated with palatally displaced canine (PDC) anomaly. *Am J Orthod Dentofacial Orthop* 1996; 110: 441-3.
22. Jena AK, Duggal R. The pattern of maxillary canine impaction in relation to anomalous lateral incisors. *J Clin Pediatr Dent* 2010; 35: 37-40.
23. Mercuri E, Cassetta M, Cavallini C, Vacari D, Leonardi R, Barbato E. Dental anomalies and clinical features in patients with maxillary canine impaction. A retrospective study. *Angle Orthod* 2013; 83: 22-8.
24. Abramczyk J, Kresa P, Czochorowska E, Pietrzak-Bilińska B, Zadurska M. Anomalie towarzyszące zatrzymanym kłom. *Forum Ortod* 2015; 11: 16-24.
25. Karłowska I. *Zarys współczesnej ortodoncji*. 2016: 21.
26. Ericson S, Kurol J. Early treatment of palatally erupting maxillary canines by extraction of the primary canines. *Eur J Orthod* 1988; 10: 283-95.
27. Power SM, Short MB. An investigation into the response of palatally displaced canines to the removal of primary canines and an assessment of factors contributing to favourable eruption. *Br J Orthod* 1993; 20: 215-23.
28. Baccetti T, Leonardi M, Armi P. A randomized clinical study of two interceptive approaches to palatally displaced canines. *Eur J Orthod* 2008; 30: 381-5.
29. Parkin N, Furness S, Shah A, Thind B, Marshman Z, Glenroy G, et al. Extraction of primary (baby) teeth for unerupted palatally displaced permanent canine teeth in children. *Cochrane Database Syst Rev* 2012; 12: CD004621.
30. Bazargani F, Magnuson A, Lennartsson B. Effect of interceptive extraction of deciduous canine on palatally displaced maxillary canine: a prospective randomized clinical study. *Angle Orthod* 2014; 84: 3-10.
31. Naoumova J, Kurol J, Kjellberg H. Extraction of the deciduous canine as an interceptive treatment in children with palatal displaced canines - part I: shall we extract the deciduous canine or not? *Eur J Orthod* 2015; 37: 209-18.
32. Naoumova J, Kürol J, Kjellberg H. Extraction of the deciduous canine as an interceptive treatment in children with palatally displaced canines—part II: possible predictors of success and cut-off points for a spontaneous eruption. *Eur J Orthod* 2015; 37: 219-29.
33. Alyammahi AS, Kaklamanos EG, Athanasiou AE. Effectiveness of extraction of primary canines for interceptive management of palatally displaced permanent canines: a systematic review and meta-analysis. *Eur J Orthod* 2018; 40: 149-56.
34. Alessandri Bonetti G, Zanmarini M, Incerti Parenti S, Marini I, Gatto MR. Preventive treatment of ectopically erupting maxillary permanent canines by extraction of deciduous canines and first molars: A randomized clinical trial. *Am J Orthod Dentofacial Orthop* 2011; 139: 316-23.
35. Schindel RH, Duffy SL. Maxillary Transverse Discrepancies and Potentially Impacted Maxillary Canines in Mixed-dentition Patients. *Angle Orthod* 2007; 77: 430-5.

36. Baccetti T, Mucedero M, Leonardi M, Cozza P. Interceptive treatment of palatal impaction of maxillary canines with rapid maxillary expansion: a randomized clinical trial. *Am J Orthod Dentofacial Orthop* 2009; 136: 657-61.
37. Koutzoglou SI, Kostaki A. Effect of surgical exposure technique, age, and grade of impaction on ankylosis of an impacted canine, and the effect of rapid palatal expansion on eruption: A prospective clinical study. *Am J Orthod Dentofacial Orthop* 2013; 143: 342-52.
38. Leonardi M, Armi P, Franchi L, Baccetti T. Two interceptive approaches to palatally displaced canines: a prospective longitudinal study. *Angle Orthod* 2004; 74: 581-6.
39. Baccetti T, Leonardi M, Armi PA. Randomized clinical study of two interceptive approaches to palatally displaced canines. *Eur J Orthod* 2008; 30: 381-5.
40. Baccetti T, Sigler LM, McNamara JA Jr. An RCT on treatment of palatally displaced canines with RME and/or a transpalatal arch. *Eur J Orthod* 2011; 33: 601-7.
41. Sigler LM, Baccetti T, McNamara JA Jr. Effect of rapid maxillary expansion and transpalatal arch treatment associated with deciduous canine extraction on the eruption of palatally displaced canines: A 2-center prospective study. *Am J Orthod Dentofacial Orthop* 2011; 139: 235-44.
42. Armi P, Cozza P, Baccetti T. Effect of RME and headgear treatment on the eruption of palatally displaced canines: a randomized clinical study. *Angle Orthod* 2011; 81: 370-4.
43. Olive RJ. Orthodontic treatment of palatally impacted maxillary canines. *Aust Orthod J* 2002; 18: 64-70.
44. Plakwicz P, Zadurska M, Czochrowska EM, Warych B, Wojtaszek-Lis J, Sajkowska J, Tołoczko-Tarnawska M, Węgrodzka E, Kukuła K. Charakterystyka uzębienia pacjentów z transmigracją kła w żuchwie. *Forum Ortod* 2017; 13: 5-14.
45. Plakwicz P, Wojtaszek J, Zadurska M. New bone formation at the site of autotransplanted developing mandibular canines: a case report. *Int J Periodontics Restorative Dent* 2013; 33: 13-20.