

## Rola cefalometrii oraz tomografii stożkowej w diagnostyce obturacyjnego bezdechu sennego

## Role of cephalometry and cone beam computed tomography in the diagnostics of obstructive sleep apnea

Anna Marczak<sup>1</sup> **A****B****D** (ORCID ID: 0000-0003-4504-5037)

Monika Walerzak<sup>2</sup> **A****E** (ORCID ID: 0000-0003-0838-3811)

Paulina Tokarska<sup>2</sup> **B****D** (ORCID ID: 0000-0003-0383-6199)

Małgorzata Zadurska<sup>2</sup> **E****E** (ORCID ID: 0000-0002-2303-4102)

**Wkład autorów:** **A** Plan badań **B** Zbieranie danych **C** Analiza statystyczna **D** Interpretacja danych  
**E** Redagowanie pracy **F** Wyszukiwanie piśmiennictwa

**Authors' Contribution:** **A** Study design **B** Data Collection **C** Statistical Analysis **D** Data Interpretation  
**E** Manuscript Preparation **F** Literature Search

<sup>1</sup> Prywatna praktyka  
*Private practice*

<sup>2</sup> Zakład Ortodontcji, Warszawski Uniwersytet Medyczny  
*Department of Orthodontics, Medical University of Warsaw*

### Streszczenie

Obturacyjny bezdech podczas snu jest częstą formą obwodowych zaburzeń czynności oddechowej. Pomimo dostępnych metod diagnostyki bezdechu sennego na uwagę zwraca fakt, że stosunkowo łatwą i tanią diagnostyką w kierunku bezdechu może być teleradiogram boczny głowy i tomografia stożkowa CBCT, które są powszechnie wykonywane w praktyce ortodontycznej. **Cel.** Celem pracy jest przedstawienie parametrów analizy cefalometrycznej oraz zastosowania tomografii wiązki stożkowej – badań możliwych do wykonania u pacjentów z grupy ryzyka lub z dodatnim badaniem podmiotowym. **Materiał i metody.** Przeprowadzono przegląd piśmiennictwa z lat 1990–2021, wykorzystując

### Abstract

Obstructive sleep apnoea is a commonly diagnosed form of peripheral respiratory dysfunction. Despite the available methods for diagnostics of sleep apnoea, it needs to be pointed out that the relatively easy and cost-effective tools for diagnosing apnoea are lateral teleradiography of the head and cone beam computed tomography, which are widely performed in the orthodontic practice. **Aim.** This study aims to present the basic parameters for the cephalometric analysis of lateral teleradiography of the head and the application of cone beam computed tomography, which can be performed in patients at risk or with positive medical history. **Material and methods.** 1990–2021 literature

Adres do korespondencji/*Correspondence address:*

Anna Marczak

e-mail: niewegłowska.ania@gmail.com



Copyright: © 2005 Polish Orthodontic Society. This is an Open Access journal, all articles are distributed under the terms of the Creative Commons Attribution-NonCommercial-ShareAlike 4.0 International (CC BY-NC-SA 4.0) License (<http://creativecommons.org/licenses/by-nc-sa/4.0/>), allowing third parties to copy and redistribute the material in any medium or format and to remix, transform, and build upon the material, provided the original work is properly cited and states its license.

bazę danych PubMed i używając słów kluczowych: obturacyjny bezdech podczas snu, zespół bezdechu sennego, diagnostyka bezdechu sennego, tomografia stożkowa, teleradiogram boczny głowy, pomiary cefalometryczne. Wykorzystano prace, które przedstawiają wyniki badań przeprowadzonych na grupie pacjentów zdrowych i pacjentów ze zdiagnozowanym OSA. **Wyniki.** W pracy przedstawiono parametry, które wykazują istotnie statystyczną różnicę w grupie badanych z OSA w stosunku do grup kontrolnych. Badanie CBCT stanowi cenne źródło informacji w ocenie zwężenia dróg oddechowych. Jednak jest tylko obrazem danego momentu cyklu oddechowego, jak również nie uwidacznia różnicy w pozycji ciała oraz funkcji. Zalecane jest zatem ustandaryzowanie oraz stworzenie powtarzalnych warunków wykonywania badania. **Wnioski.** Analiza przywołanych prac potwierdza korelację między wartościami parametrów analizy cefalometrycznej oraz CBCT a występowaniem OSA. Zważywszy na fakt, że te badania mają swoje ograniczenia, powinny być stosowane jako badanie dodatkowe w diagnostyce obturacyjnego bezdechu sennego i jednocześnie nie mogą być metodą z wyboru. (Marczak A, Walerzak M, Tokarska P, Zadurska M. Rola cefalometrii oraz tomografii stożkowej w diagnostyce obturacyjnego bezdechu sennego. *Forum Ortod* 2022; 18 (3): 167-77).

Nadesłano: 10.06.2022

Przyjęto do druku: 23.11.2022

<https://doi.org/10.5114/for.2022.122045>

**Słowa kluczowe:** obturacyjny bezdech podczas snu, zespół bezdechu sennego, diagnostyka bezdechu sennego, pomiary cefalometryczne, tomografia stożkowa

## Wstęp

Obturacyjny bezdech podczas snu (OBS, OSA – Obstructive Sleep Apnea) jest bardzo często rozpoznawaną formą obwodowych zaburzeń czynności oddechowej w trakcie snu. Istotą tego schorzenia są powtarzające się wielokrotnie, w czasie jednej nocy, ograniczenia drożności lub całkowita obturacja dróg oddechowych. Zaburzenia oddychania, które im towarzyszą, są definiowane jako:

- bezdechy (apnoe) zanik przepływu powietrza trwa dłużej niż 10 sekund
- okresy splotonego oddychania (hypopnoe) – amplituda przepływu powietrza spada o min. 50%, z następowym wybudzeniem i/lub desaturacją krwi tętnicznej (1).

Według klasyfikacji opublikowanej przez American Academy of Sleep Medicine (AASM) obturacyjny bezdech senny, obok centralnego bezdechu sennego (CBS), zespołów hipowentylacji oraz innych rzadszych schorzeń, stanowi najczęstsze zaburzenie oddychania w czasie snu (Tab. 1.) (2).

review was carried out using the PubMed database and the following keywords: obstructive apnoea during sleep, sleep apnoea syndrome, sleep apnoea diagnostics, cone beam computed tomography, lateral teleradiography of the head, cephalometric measurements. Studies were used that present results regarding OSA patients compared to healthy controls. **Results.** The study presents specific parameters with statistically significant difference in the OSA group compared to the controls. The CBCT examination is a valuable source of information in assessing respiratory tract narrowing. However, it is merely an image of the given point in the respiratory cycle and does not show differences in body position and function. Therefore, it is recommended to standardise and create repetitive conditions for the examination. **Conclusions.** The analysis of the abovementioned studies confirms a correlation between the values of parameters of cephalometric analysis and CBCT findings and OSA occurrence. Given that these examinations have their limitations, they should be used as additional means in the diagnostics of obstructive sleep apnea and they cannot be the method of choice. (Marczak A, Walerzak M, Tokarska P, Zadurska M. Role of cephalometry and cone beam computed tomography in the diagnostics of obstructive sleep apnea. *Orthod Forum* 2022; 18 (3): 167-77).

Received: 10.06.2022

Accepted: 23.11.2022

<https://doi.org/10.5114/for.2022.122045>

**Key words:** obstructive apnoea during sleep, sleep apnoea syndrome, sleep apnoea diagnostics, cephalometric measurements, cone beam computed tomography

## Introduction

Obstructive sleep apnea (OSA) is a very commonly diagnosed form of respiratory dysfunction during sleep. The disease involves repetitive restrictions in patency or total obstruction of the respiratory tract during one night. The accompanying respiratory disorders are defined as follows:

- no breathing episodes (apneas) – the cessation of breathing last longer than 10 seconds
- shallow breathing episodes (hypopneas) – the airflow amplitude drops by a minimum of 50% with subsequent awakening and/or arterial blood desaturation (1).

In accordance with the classification published by the American Academy of Sleep Medicine (AASM), obstructive sleep apnea is – next to central sleep apnea (CSA), hypoventilation syndromes and other less common diseases – the most common breathing disorder occurring during sleep (Tab. 1) (2).

The major risk factors include obesity, male sex, increased neck girth – 43 cm in males and 40 cm in females – tobacco smoking and age (over 40 years of age in males and over 50

**Tabela 1. Klasyfikacja zaburzeń oddychania w czasie snu wg AASM (American Academy of Sleep Medicine)**  
**Table 1. Classification of breathing disorders during sleep by AASM (American Academy of Sleep Medicine)**

Lp. Item	Typ zaburzenia oddechowego Respiratory disorder type
1.	Centralny bezdech senny (CBS): <i>Central sleep apnoea (CSA):</i> a) idiopatyczny CBS <i>a) CSA of unknown origin</i> b) CBS związany z oddychaniem Cheyne'a -Stokesa <i>b) CSA associated with Cheyne-Stokes respiration</i> c) CBS związany z oddychaniem okresowym na dużej wysokości <i>c) CSA associated with periodic breathing at high altitudes</i> d) CBS związany z innymi chorobami (poza oddychaniem Cheyne'a-Stokesa) <i>d) CSA associated with other diseases (Cheyne-Stokes excluding respiration)</i> f) polekowa postać CBS <i>f) drug-induced form of CSA</i> g) pierwotny bezdech senny niemowląt <i>g) Primary sleep apnoea of infancy</i>
2.	Obturacyjny bezdech senny (OBS): <i>Obstructive sleep apnoea (OSA):</i> a) OBS u dorosłych <i>a) OSA in adults</i> b) OBS u dzieci <i>b) OSA in children</i>
3.	Zespół hipowentylacji/hipoksemii w czasie snu: <i>Hypoxaemia/hypoventilation syndrome during sleep:</i> a) idiopatyczna hipowentylacja pęcherzykowa (niezwiązana z obturacją dróg oddechowych) <i>a) alveolar hypoventilation of unknown origin (not associated with respiratory tract obstruction)</i> b) wrodzona, centralna hipowentylacja pęcherzykowa <i>b) congenital central alveolar hypoventilation</i>
4.	Zespół hipowentylacji/hipoksemii w czasie snu związany z innymi chorobami: <i>Hypoxaemia/hypoventilation syndrome during sleep associated with other conditions:</i> a) zespół hipowentylacji/hipoksemii w chorobach śródmiąższowych i naczyń płucnych <i>a) Hypoxaemia/hypoventilation syndrome in interstitial diseases and pulmonary vessel diseases</i> b) zespół hipowentylacji/hipoksemii związany z obturacją dolnych dróg oddechowych <i>b) Hypoxaemia/hypoventilation syndrome associated with lower respiratory tract obstruction</i> c) zespół hipowentylacji/hipoksemii w chorobach nerwowo-mięśniowych i ściany klatki piersiowej <i>c) Hypoxaemia/hypoventilation syndrome in neuromuscular diseases and chest wall diseases</i>
5.	Inne zaburzenia oddychania w czasie snu (ZOCS) niesklasyfikowane gdzie indziej <i>Other breathing disorders during sleep not classified elsewhere</i>

Czynnikami ryzyka w pierwszej kolejności są: otyłość, płeć męska, zwiększony obwód szyi powyżej 43 cm u mężczyzn i 40 cm u kobiet, palenie tytoniu oraz wiek (u mężczyzn powyżej 40. roku życia, u kobiet powyżej 50. roku życia). Innymi przyczynami są: zmiany anatomiczne w obrębie górnych dróg oddechowych (opadające, długie podniebienie miękkie, długi języczek, duży język, przerost migdałków podniebiennych, trzeci migdał, skrzywienie przegrody nosa, przerost małżowin nosowych, polipy, wąskie drogi oddechowe, krótka szyja); zespół metaboliczny; retrogienia; stosowanie leków nasennych i miorelaksacyjnych. U dzieci zaś najczęstszą przyczyną OSA jest przerost migdałków (Tab. 2.) (3, 4, 5, 6).

W czasie snu, w związku z uogólnionym zmniejszeniem napięcia mięśni, gardło staje się miejscem, które może ulec

years of age in females). Other causes include anatomical variations in the upper respiratory tract (a dropping, long soft palate, a long uvula, hypertrophy of the palatine tonsils, the third tonsil, deviated nasal septum, hypertrophy of nasal conchae, polyps, narrow airways, short neck); metabolic syndrome; mandibular repositioning; administration of sleep-inducing drugs and muscle relaxants. In children, the most common OSA cause is tonsillar hypertrophy (Tab. 2) (3, 4, 5, 6).

During sleep, a general reduction in muscle tone leads to the possibility for the pharynx to close partially or completely under unfavourable conditions. The majority of the respiratory tract has osseous or cartilaginous support. It is only the pharyngeal walls that are surrounded solely by soft tissue, which predisposes collapse. The mechanism of obstruction

częściowemu lub całkowitemu zamknięciu, jeśli są niesprzyjające warunki. Większa część dróg oddechowych posiada podparcie kostne lub chrzęstne. Jedynie ściany gardła otoczone są wyłącznie przez tkanki miękkie, co predysponuje do ich zapadania się. Sam mechanizm obturacji jest złożony. Najczęściej dochodzi do niej w obrębie gardła środkowego. Występowanie tego zjawiska zależy od wypadkowej wzajemnie przeciwstawnych sił pojawiających się na skutek:

1. działania na ściany gardła ujemnego ciśnienia panującego w drogach oddechowych podczas wdechu;
2. napięcia błony mięśniowej gardła oraz synchronizacji jej skurczu z czynnością pozostałych mięśni oddechowych podczas całego cyklu oddechowego.

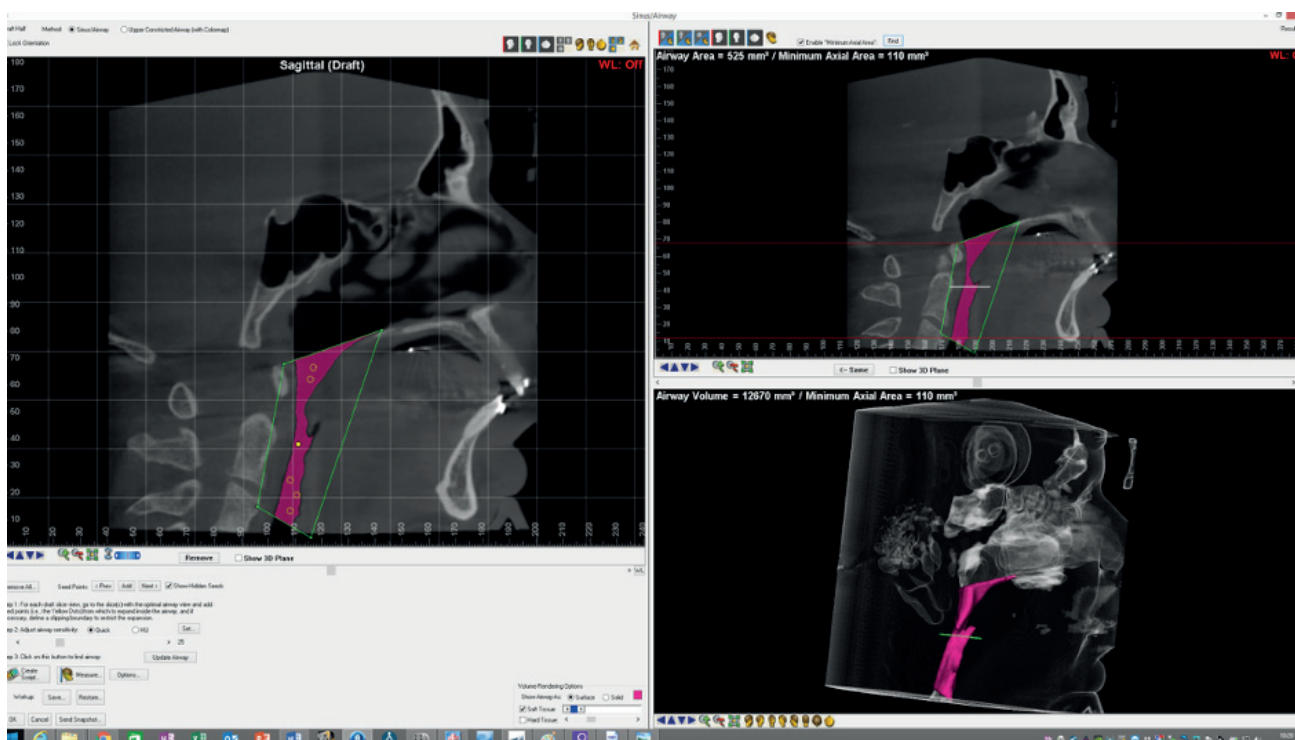
Drożność jest utrzymywana, gdy napięcie błony mięśniowej jest zsynchronizowane z czynnością oddechową. Jeśli czynność jest nieprawidłowa, dochodzi do zwężenia lub nawet całkowitego zamknięcia ściany gardła. Najczęściej ma to miejsce w fazie najgłębszego stadium snu, gdyż to właśnie wtedy napięcie mięśniowe błony jest najniższe. Na skutek ograniczonego przepływu powietrza dochodzi do hiperkapnii, zaś zwiększony wysiłek oddechowy doprowadza do wybudzenia. Owe wybudzenia w ciągu nocy są bezpośrednią przyczyną odczuwalnej senności w ciągu dnia oraz problemów z koncentracją, skłonnością do zasypiania

Tabela 2. Czynniki ryzyka występowania OSA

Table 2. Risk factors of OSA

#### Czynniki ryzyka wystąpienia OSA Risk factors of OSA

- Otyłość, nadwaga
- *Obesity, overweight*
- Palenie tytoniu
- *Tobacco smoking*
- Płeć męska
- *Male sex*
- Wiek
- *Age*
- Zwiększony obwód szyi
- *Increased neck girth*
- Zmiany anatomiczne górnych dróg oddechowych
- *Anatomical variations of the upper respiratory airways*
- Deformacje rozwojowe w budowie twarzoczaszki
- *Developmental deformations in the faciocranial structure*
- Nadużywanie alkoholu oraz spożywanie alkoholu przed snem
- *Alcohol abuse and alcohol consumption before sleep*
- Leki uspokajające i nasenne
- *Sedatives and sleep-inducing drugs*
- Niedoczynność tarczycy
- *Hypothyroidism*
- Akromegalia
- *Acromegaly*



Rycina 1. Częściowa wizualizacja przestrzenna 3D górnych dróg oddechowych za pomocą programu Dolphin Imaging System® pacjenta z wadą szkieletową klasy II.

Figure 1. Partial spatial 3D visualisation of the upper respiratory tract with Dolphin Imaging System® in a patient with class 2 skeletal defect.

Tabela 3. Parametry cefalometryczne pomocne przy diagnostyce OSA

Table 3. Cephalometric parameters useful in OSA diagnostics

Lp. Item	Parametr Parameter	Opis Description	Wynik Result
1.	UPA szerokość gardła górnego <i>upper pharyngeal airway</i>	Odległość mierzona między tylnym zarysem podniebienia miękkiego, a najbliższym punktem na tylnym zarysie gardła <i>Distance between the posterior outline of the soft palate and the closest point on the posterior outline of the pharynx</i>	15- 20 mm - wartość prawidłowa <i>15-20 mm – normal range</i>
2.	LPA szerokość gardła dolnego <i>lower pharyngeal airway</i> PAS <i>posterior airway space</i>	Mierzona między punktem przecięcia tylnej granicy języka i dolnej granicy żuchwy a najbliższym punktem na tylnej ścianie gardła <i>Measured between the intersection of the posterior tongue border and inferior mandibular border and the closest point on the posterior pharyngeal wall</i>	11-14 mm - wartość prawidłowa Parametr zmniejszony u pacjentów z OSA (F.Maltais i wsp. 1991) <i>11-14 mm – normal range; parameter decreased in OSA patients (F.Maltais et al. 1991)</i>
3.	PNS-P długość podniebienia miękkiego <i>soft palate length</i>	Odległość od kolca nosowego tylnego do szczytu podniebienia miękkiego <i>Distance from the posterior nasal spine to the soft palate apex</i>	Parametr zwiększony u pacjentów z OSA oraz chrapiących (F.Maltais i wsp. 1991) <i>Parameter increased in OSA and snoring patients (F.Maltais et al. 1991)</i>
4.	SNA	Kąt zawarty między liniami SN i NA <i>Angle between the SN and NA planes</i>	U pacjentów z OSA częściej doprzednia pozycja szczęki (E.Miyao i wsp., 2000) <i>Maxillary anteropositioning in OSA patients more frequently (E.Miyao et al.)</i>
5.	ANB	Kąt zawarty między liniami NA i NB <i>Angle between the NA and NB planes</i>	U pacjentów z OSA częściej zwiększony parametr (E.Miyao i wsp. 2000) <i>Parameter increased in OSA patients more frequently (E.Miyao et al. 2000)</i>
6.	N-ANS	Odległość między punktami N (nasion) a ANS (przedni kolec nosowy) <i>Distance between N (nasion) and ANS (anterior nasal spine)</i>	U pacjentów z OSA zwiększony parametr (E.Miyao i wsp. 2000) Korelacja parametru z AHI* oraz LSpO <sub>2</sub> ** (Ryu, i wsp. 2015) <i>Parameter increased in OSA patients (E.Miyao et al. 2000)</i> <i>Correlation of the parameter with AHI* and LSpO<sub>2</sub>** (Ryu et al. 2015)</i>
7.	ANS-Me	Dolna wysokość twarzy <i>Lower facial height</i>	U pacjentów z OSA częściej zwiększony parametr (E.Miyao i wsp. 2000) <i>Parameter increased in OSA patients more frequently (E.Miyao et al. 2000)</i>
8.	Max U	Maksymalna grubość języczka <i>Maximum uvula thickness</i>	Korelacja parametru z AHI* oraz LSpO <sub>2</sub> ** (Ryu, i wsp. 2015) <i>Correlation of the parameter with AHI* and LSpO<sub>2</sub>** (Ryu et al. 2015)</i>
9.	H-B	Odległość punktu H na kości gnykowej i punktu B <i>Distance from point H on the hyoid bone and point B</i>	Korelacja parametru z AHI* oraz LSpO <sub>2</sub> ** (Ryu, i wsp. 2015) <i>Correlation of the parameter with AHI* and LSpO<sub>2</sub>** (Ryu et al. 2015)</i>
10.	H-C3	Odległość punktu H na kości gnykowej i C3 <i>Distance from point H on the hyoid bone and point C3</i>	Korelacja parametru z AHI* oraz LSpO <sub>2</sub> ** (Ryu, i wsp. 2015) <i>Correlation of the parameter with AHI* and LSpO<sub>2</sub>** (Ryu et al. 2015)</i>
11.	Me- H	Odległość między punktem Mentum na dolnym brzegu żuchwy, a punktem H na kości gnykowej <i>Distance from point Mentum on the inferior margin of the mandible and point H on the hyoid bone</i>	Zwiększony u pacjentów z OSA (S.Bilici i wsp. 2018) <i>Parameter increased in OSA patients (S.Bilici et al. 2018)</i>
12.	MP-H	Odległość między płaszczyną żuchwy a kością gnykową <i>Distance between the mandibular plane and the hyoid bone</i>	Parametr zwiększony u pacjentów z OSA. (F.Maltais i wsp. 1991) <i>Parameter increased in OSA patients (F.Maltais et al. 1991)</i>

w ciągu dnia, porannego bólu głowy (7). Opisywane są poza tym liczne powikłania ogólnoustrojowe nieleczzonego bezdechu sennego. Należą do nich inicjowanie lub progresja chorób sercowo-naczyniowych, nadciśnienie tętnicze, choroba niedokrwienna serca, udar mózgu, zaburzenia metaboliczne (obturacyjny bezdech senny wpływa na zaburzenia metabolizmu glukozy i może mieć wpływ na powstawanie cukrzycy) (8, 9, 10, 11).

Oprócz dostępnych metod diagnostyki bezdechu sennego – stacjonarnej polisomnografii uznawanej za „złoty standard” w diagnostyce OSA czy urządzeń przenośnych – PM, należy zauważyć, że stosunkowo łatwą i tanią diagnostyką w kierunku bezdechu są teleradiogram boczny głowy i tomografia komputerowa wiązki stożkowej CBCT, które są powszechnie wykonywane w praktyce ortodontycznej (4, 12, 13).

## Cel

Celem pracy jest przedstawienie podstawowych parametrów analizy cefalometrycznej teleradiogramu bocznego głowy oraz zastosowania CBCT, które mogą być wykonywane rutynowo u pacjentów z grupy ryzyka lub z dodatnim badaniem podmiotowym.

## Materiał i metody

Przeprowadzono przegląd piśmiennictwa z lat 1990–2021, wykorzystując bazę danych PubMed i używając słów kluczowych: obturacyjny bezdech podczas snu, zespół bezdechu sennego, diagnostyka bezdechu sennego, CBCT, pomiary cefalometryczne.

## Wyniki

### Teleradiogram boczny głowy

Teleradiogram boczny głowy jest dwuwymiarowym obrazem czaszki, który ukazuje relacje pomiędzy zębami, kośćmi, tkankami miękkimi i przestrzeniami powietrznymi czaszki w płaszczyźnie poziomej i pionowej. Jest wykorzystywany do diagnostyki ortodontycznej lub protetycznej (analiza cefalometryczna, ocena relacji strzałkowych i pionowych pomiędzy zębami, kośćmi części twarzowej czaszki i tkankami miękkimi profilu twarzy, określenia przebiegu płaszczyzny protetycznej, wyznaczenie kąta prowadzenia stawowego i siecznego) (13, 14).

Pomimo coraz większej dostępności tomografii stożkowej (CBCT) w praktyce stomatologicznej wśród wielu lekarzy istnieje pogląd, że badanie CBCT nie powinno być badaniem z wyboru u każdego pacjenta ortodontycznego, ze względu na dawkę promieniowania.

W ortodontacji do analizy cefalometrycznej wykonywane są pomiary liniowe i kątowe wielu parametrów, których zdefiniowanie pomaga w postawieniu diagnozy ortodontycznej, jak również pozwala na ocenę dróg oddechowych. Na podstawie przeglądu piśmiennictwa zestawiono parametry o zwiększonej wartości diagnostycznej OSA.

Itself is complex. It most frequently occurs within the oropharynx. Whether the condition occurs or not depends on the product of opposing forces appearing as a result of:

1. Action of negative pressure, present in the respiratory tract during inhalation, on the pharyngeal walls.
2. Tone of the pharyngeal muscle membrane and synchronisation of its contraction with the function of the other respiratory muscles during the entire respiratory cycle.

Patency is maintained when the tone of the muscle membrane is synchronised with the respiratory function. If the function is abnormal, the pharyngeal wall narrows or even closes completely. This most commonly happens at the deepest sleep stage as this is when the muscle tone in the throat is the lowest. Limited airflow leads to hypercapnia, while increased respiratory effort results in awakening. Such awakenings at night are the direct cause of drowsiness felt during the day, concentration difficulties, tendency to fall asleep during the day and morning headache (7). In addition, there are numerous reports on systemic complications of untreated sleep apnea. These include initiation or progression of cardiovascular diseases, arterial hypertension, ischaemic heart disease, cerebral stroke, metabolic disorders (obstructive sleep apnea leads to glucose metabolism dysfunction and may be a factor in the development of diabetes) (8, 9, 10, 11).

In addition to the available methods for diagnostics of sleep apnea – stationary polysomnography regarded as the golden standard in OSA diagnostics or portable machines (PM) – it needs to be pointed out that the relatively easy and cost-effective tools for diagnosing apnea are lateral teleradiography of the head and cone beam computed tomography (CBCT), which are widely performed in the orthodontic practice (4, 12, 13).

## Aim

This study aims to present the basic parameters for the cephalometric analysis of lateral teleradiography of the head and the application of CBCT, which can be performed on a routine basis in patients at risk or with positive medical history.

## Material and methods

1990–2021 literature review was carried out using the PubMed database and the following keywords: obstructive apnea during sleep, sleep apnea syndrome, sleep apnea diagnostics, CBCT, cephalometric measurements.

## Results

### Lateral teleradiography of the head

The lateral teleradiography of the head is a two-dimensional image of the skull which shows the relations between teeth, bones, soft tissues and pneumatic spaces of the skull in the horizontal and vertical plane. It is used for orthodontic or prosthetic diagnostics (cephalometric analysis, assessment

**Tomografia komputerowa wiązki stożkowej CBCT**

Obrazowanie w trzech wymiarach jest bardziej dokładne niż dwuwymiarowe, jeżeli chcemy szczegółowo zbadać drogi oddechowe pacjenta. Tomografia komputerowa pozwala na precyzyjne wizualizowanie pełnego przebiegu dróg oddechowych oraz ich analizę we wszystkich trzech wymiarach. Umożliwia stworzenie trójwymiarowego modelu dróg oddechowych oraz symulacji przepływu powietrza (CFU – Computed Fluid Dynamics) (15, 16, 17).

Tomografia komputerowa jest także precyzyjnym narzędziem do oceny przedniej objętości nosowej, objętości gardłowej oraz najmniejszego przekroju na wysokości jamy nosowej oraz gardła (18). W obrazowaniu CBCT dodatkowo można ocenić wielkość migdałków oraz położenie kości gnykowej – jej obniżona pozycja może świadczyć o obniżonym napięciu sąsiadujących mięśni, co predysponuje do wystąpienia zaburzeń oddychania (15).

Decydującym czynnikiem warunkującym rodzaj podejmowanego leczenia jest stwierdzenie, czy u pacjenta zwężenie dróg oddechowych jest obecne na wysokości podniebienia, czy języka (19). Ze względu na częsty czynnik predysponujący do OSA w postaci zaburzeń szkieletowych twarzoczaszki, tj. niedorozwój zuchwy, retrogenia, mikrognacja szczęki, nisko położona kość gnykowa, znacznie wydłużone podniebienie twarde i miękkie, wydłużony języczek, lekarze ortodonta powinni zwracać uwagę na przekrój dróg oddechowych u pacjentów w trakcie analizy CBCT w kontekście ryzyka OSA. Pełną wiedzę daje nam obrazowanie CBCT w analizie Dolphin Imaging Software (20). Dzięki analizie 3D mamy możliwość pomiaru długości dróg oddechowych, szerokości na różnych poziomach, wyszczególnienie obszaru największego zwężenia czy też pomiar całkowitej objętości dróg oddechowych (Ryc. 1.).

**Dyskusja**

W diagnostyce obturacyjnego bezdechu sennego pomocna jest analiza zdjęć cefalometrycznych. Zestawienie w niniejszej pracy przedstawia poszczególne parametry liniowe lub kątowe, które wykazują istotnie statystyczną różnicę w grupie badanych z OSA w stosunku do grup kontrolnych. Poszczególne parametry można podzielić na następujące grupy:

1. Parametry odnoszące się do gardła, podniebienia miękkiego i przestrzeni dróg oddechowych.
2. Parametry kostnych struktur twarzoczaszki.
3. Parametry stosunków kości gnykowej do struktur twarzoczaszki (21).

**Parametry odnoszące się do gardła, podniebienia miękkiego i przestrzeni dróg oddechowych**

Do oceny wymiarów górnych dróg oddechowych służą stosunkowo proste do wyznaczenia parametry szerokości górnej i dolnej dróg oddechowych wg McNamary (UPA, LPA), których prawidłowe wartości wynoszą odpowiednio 15–20 mm oraz 11–14 mm. Pomimo opinii, że pomiary

of the sagittal and vertical relations between the teeth, faciocranial bones and soft tissues of the facial profile, determination of the cause of the prosthetic plane, determination of the articular and incisal guidance angle) (13, 14).

Despite increasing accessibility of cone beam computed tomography (CBCT) in dental practice, many practitioners claim that CBCT should not be an examination of choice in every single orthodontic patient due to the irradiation dose.

In orthodontics, cephalometric analysis uses linear and angular measurements of many parameters, the definition of which helps make orthodontic diagnosis and allows respiratory tract assessment. Based on literature review, parameters of increased diagnostic married for OSA have been listed.

**Cone beam computed tomography (CBCT)**

Three-dimensional imaging is more accurate than its two-dimensional counterpart in terms of detailed assessment of the patient's respiratory tract. Computed tomography allows precision visualisation of the full course of the respiratory tract and the analysis in all three dimensions. It also makes it possible to create a three-dimensional model of the respiratory tract and airflow simulation (CFU – Computed Fluid Dynamics) (15, 16, 17).

Computed tomography is also a precise tool for assessment of the anterior nasal volume, pharyngeal volume and the minimum cross-section at the nasal cavity and throat level (18). In addition, CBCT imaging allows assessment of tonsil size and location of the hyoid bone – its lowering may indicate reduced tone of neighbouring muscles, which predisposes respiratory disorders (15).

The decisive factor in deciding the type of treatment to apply is the elimination were the patient's respiratory tract are narrowed at the level of the palate or tongue (19). As skeletal disorders of the faciocranium, i.e. mandibular underdevelopment, mandibular retropositioning, maxillary micrognathia, low placement of the hyoid bone, considerably elongated hard and soft palate and elongated uvula, are a common factor predisposing to OSA, orthodontic practitioners should pay attention to the cross-section of the patient's respiratory tract during CBCT analysis in light of the risk of OSA. The full overview is provided by CBCT in the Dolphin Imaging Software phase (20). The 3D analysis allows measurement of the respiratory tract length and width the different levels, identification of the area were the narrowing is the strongest or measurement of the total respiratory tract volume (Fig. 1).

**Discussion**

Diagnostics of obstructive sleep apnea can be aided by the analysis of cephalometric images. This paper presents specific linear or angular parameters with statistically significant difference in the OSA group compared to the controls. The parameters can be divided into the following groups:

cefalometryczne górnych dróg oddechowych nie mogą być wiarygodnym odzwierciedleniem faktycznego stanu dróg oddechowych podczas snu ze względu na różnicę pozycji pacjenta w trakcie snu oraz w trakcie badania, jak również zupełnie inne napięcie błony mięśniowej, które podczas snu jest zmniejszone, istnieją liczne publikacje potwierdzające korelację między zmniejszoną wartością szerokości dróg oddechowych a stwierdzonym bezdechem sennym (22). Porównanie wartości z przytoczonymi normami może posłużyć w zdiagnozowaniu zwężenia górnych dróg oddechowych, która to nieprawidłowość jest częstym czynnikiem predysponującym do bezdechu sennego. W pracy Maltais i wsp. w grupie badanych ze stwierdzonym OSA szerokość dolna gardła jest opisywana jako zmniejszona w porównaniu do pacjentów bez tego zaburzenia (23). Należy jednak podkreślić, że CBCT do oceny przestrzeni górnych dróg oddechowych dzięki trójwymiarowemu obrazowaniu jest metodą z wyboru (24).

#### Parametry kostnych struktur twarzoczaszki

Czynnikiem ryzyka występowania OSA są również wady morfologiczne szczęki i żuchwy. Miyao i wsp. zauważyli, że u pacjentów z OSA częściej występuje doprzednia pozycja szczęki (kąt SNA zwiększony), natomiast brak jest korelacji między kątem SNB u pacjentów cierpiących na bezdech senny. Z kolei Ryu i wsp. opisali przydatność wartości kąta SNB, określając go jako parametr krytyczny, odzwierciedlający nasilenie OSA oraz podkreślając tym samym jego przewagę w stosunku do parametru ANB (22, 25). Istotnie, częstym czynnikiem ryzyka opisywanym u pacjentów z OSA jest retrogenia – jako dotylna pozycja żuchwy, szczególnie z towarzyszącą wąską szczęką i zgryzem otwartym szkieletowym (26). Zwężenie szczęki warunkuje zmniejszenie wymiarów górnych dróg oddechowych, przez co zmienia schemat oddychania z toru nosowego na ustny oraz zaburza prawidłowy wzrost i rozwój funkcji narządu żucia u pacjenta (27, 28). Dzięki terapii ortodontycznej uzyskiwane jest zwiększenie wymiaru poprzecznego kości szczęki, obniżenie wysokości sklepienia podniebienia oraz zmniejszenie oporu przepływu powietrza na wysokości jamy nosowej przez rozszerzenie jej dolnej ściany (29, 30). Co więcej, ekspansja twardych tkanek powoduje zwiększenie napięcia opartych na nich tkanek miękkich i uniemożliwia ich zapadanie, np. w trakcie snu (15). Terapia ortodontyczna u pacjentów młodocianych uwzględnia protokół RME (Rapid Maxillary Expansion) przy zastosowaniu aparatów Hyrax lub Hybrid Hyrax, natomiast u pacjentów z zakończonym wzrostem konieczne jest chirurgicznie wspomagane poszerzenie szczęki (SARME – Surgically Assisted Rapid Maxillary Expansion) (30–33).

Szczególną rolą ortodontów jest leczenie przyczynowe pacjentów OSA – w przypadku dorosłych często jest nim leczenie zespołowe ortodontyczno- chirurgiczne. Rodzaj zastosowanej terapii musi korelować z problemami pacjenta,

1. Parameters regarding the throat, soft palate and respiratory tract space.
2. Parameters of the osseous faciocranial structures.
3. Parameters of the relations of the hyoid bone the faciocranial structures (21).

Parameters regarding the throat, soft palate and respiratory tract space

The dimensions of the upper respiratory tract are assessed with relatively-easy-to-determine parameters of McNamara's upper and lower pharyngeal airway widths (UPA and LPA), whose normal values are 15–20 mm and 11–14 mm, respectively. Despite the opinion that the cephalometric measurements of the upper respiratory tract cannot be a reliable reflection of the actual condition of the respiratory tract at sleep as the patient is positioned differently during sleep and during examination and an entirely different tone of the muscular membrane, which is reduced during sleep, there are numerous publications confirming a correlation between reduced airway width and diagnosed sleep apnea (22). Comparing the obtained values with the normal ranges referenced above may be useful in diagnosing upper respiratory tract narrowing, which is a common factor that predisposes to sleep apnea. In the study by Maltais et al., the lower pharyngeal width in the OSA group is reported as reduced compared to normal patients (23). It must be stressed, however, that CBCT is a method of choice for assessing the upper respiratory tract space thanks to its three-dimensional imaging capabilities (24).

#### Parameters of the osseous faciocranial structures

Risk factors of OSA also include structural defects of the maxilla and mandible. Miyao et al. observed that OSA patients have protrusive position of the maxilla (increased SNA angle) more frequently and that there is not, however, a correlation with the SNB angle in patients with sleep apnea. In turn, Ryu et al. reported the usability of the SNB angle by defining it as a critical parameter reflecting OSA severity and, thus, underscoring its advantage over the ANB parameter (22, 25). Indeed, a common risk factor reported for OSA patients is mandibular retropositioning, particularly when accompanied by a narrow maxilla and open skeletal occlusion (26). Maxillary narrowing results in decreased dimensions of the upper respiratory tract, which results in a changed respiratory pattern: from nasal to oral, and distorts normal growth and functional development of the masticatory organ in the patient (27, 28). The application of orthodontic therapy achieves increased transverse dimension of the maxillary bone, lower height of the palatine vault and reduced airflow resistance at the level of the nasal cavity through dilation of its inferior wall (29, 30). Moreover, the expansion of hard tissues leads to increased tone of the soft tissues supported by them and inhibits the collapse, for instance during sleep (15). Orthodontic therapy and minor patients



a leczenie powinno mieć na celu przywrócenie zarówno prawidłowego toru oddechowego, jak i funkcjonalnej okluzji (34). Leczenie zachowawcze natomiast, czyli stosowanie aparatów wysuwających żuchwę (nazywane MAS – Mandibular Advancement Splits; MAD – Mandibular Advancement Device; MRA – Mandibular Repositioning Appliance) ma głównie zastosowanie w przypadku pacjentów nadmiernie chrapiących bez stwierdzonego OSA lub u pacjentów z rozpoznaniem OSA, u których z różnych względów nie ma możliwości na prowadzenie terapii CPAP (Continuous Positive Airway Pressure) (4).

### **Parametry stosunków kości gnykowej do struktur twarzoczaszki**

Podczas określania czynników predysponujących do obturacji górnych dróg oddechowych należy zwrócić uwagę na pozycję kości gnykowej. Nie bez powodu w piśmiennictwie jest ona opisywana jako „strażnik drożności dróg oddechowych” (35). Położenie kości gnykowej jest znacznie niższe, a odległość od płaszczyzny żuchwy jest proporcjonalna do ciężkości objawów OSA (21). Na podstawie analizy cefalometrycznej istnieje możliwość wyznaczenia pomiarów topografii kości gnykowej (Tab. 3.). Według Riu i wsp. największa korelacja wystąpiła dla parametru H–B oraz H–C3, czemu przeczą wyniki pracy Bilici i wsp., w której głównym parametrem korelacji jest M–H (odległość kości gnykowej od punktu kostnego zlokalizowanego na dolnym brzegu żuchwy Mentum (21, 22).

Badanie CBCT stanowi cenne źródło informacji w praktyce ortodontycznej, poczynając od diagnostyki nieprawidłowości zębowych i diagnostyki wad morfologicznych, przez zaburzenia morfologiczno-czynnościowe stawu skroniowo-żuchwowego, do oceny zwężenia dróg oddechowych (20). Pomimo faktu, że tomografia komputerowa pozwala na dokładne uwidocznienie tkanek twardych oraz miękkich, jak również precyzyjne zobrazowanie przekroju dróg oddechowych u pacjenta, to nie dostarcza ona informacji na temat napięcia mięśniowego, funkcji oraz podatności tkanek miękkich na zapadnięcie. Jest obrazem danego momentu cyklu oddechowego i nie uwidacznia różnic w pozycji ciała oraz czasu (w trakcie dnia i podczas snu) (15). Zalecane jest zatem ustandaryzowanie oraz stworzenie powtarzalnych warunków wykonywania badania, w szczególności dotyczących pozycji pacjenta podczas ekspozycji oraz momentu cyklu oddechowego, w którym wykonujemy badanie (wdech/wydech) (36, 37).

Zarówno obrazowanie dwuwymiarowe jak i trójwymiarowe nie mogą być traktowane jako narzędzie do diagnostyki OSA. Ortodontyczna diagnostyka radiologiczna powinna być traktowana jako narzędzie potencjalnie wykrywające pacjentów, którzy wymagają dalszej diagnostyki laryngologicznej (np. PSG) lub jako narzędzie do monitorowania postępów leczenia (15). W związku z tym na podstawie analizy piśmiennictwa szczególną uwagę ortodontów w kierunku

includes the RME (Rapid Maxillary Expansion) protocol using the Hyrax or Hybrid Hyrax equipment; patients for not running any more warrant surgically-assisted rapid maxillary expansion (SARME) (30–33).

Orthodontic practitioners are particularly responsible for causative treatment of OSA patients – in the case of adults, it is frequently team cooperation involving orthodontic and surgical treatment. The therapeutic method must correlate with the patient's problems and treatment should aim to restore both the normal breathing pattern and functional occlusion (34). Conservative treatment, on the other hand, involving application of mandibular advancement split (MAS), otherwise known as mandibular advancement devices (MAD) or mandibular repositioning appliances (MRA), is for the most part used in patients with excessive snoring not diagnosed with OSA or in patients diagnosed with OSA who cannot undergo CPAP (Continuous Positive Airway Pressure) therapy for different reasons (4).

### **Parameters of the relations of the hyoid bone the facio-cranial structures**

When determining factors predisposing to upper respiratory tract obstruction, the positioning of the hyoid bone must be taken into account. Not without cause, this bone is defined as the "guardian of airway patency" in the literature (35). The positioning of the hyoid bone is much lower and the distance from the mandibular plane is proportional to the severity of OSA symptoms (21). The cephalometric analysis allows determination of measurements of hyoid bone topography (Tab. 3). According to Riu et al., the highest correlation occurred for the H–B and H–C3 parameters. This is contradicted by the results of the study by Bilici et al, where the main correlation parameter is M–H (the distance of the hyoid bone from the osseous point located on the inferior margin of the mandible, mentum) (21, 22).

The CBCT examination proves to be a valuable source of information and orthodontic practice, starting from the diagnostics of dental abnormalities and the diagnostics of structural defects, through structural and functional disorders of the temporomandibular joint, to the assessment of respiratory tract narrowing (20). Even though computed tomography allows precise visualisation of hard and soft tissue and accurate imaging of the respiratory tract cross section in the patient, it fails to provide information about muscle tone and function, and the propensity of soft tissue to collapse. It is an image of the given point in the respiratory cycle and does not show differences in body position and in time (during the day and during sleep) (15). Therefore, it is recommended to standardise and create repetitive conditions for the examination, particularly conditions regarding the patient's position during exposure, and the point of the respiratory cycle during which examination is performed (36, 37).

diagnostyki obturacyjnego bezdechu sennego powinni zwrócić pacjenci ze zwężonym wymiarem górnych dróg oddechowych, retrognatyczną żuchwą, zwiększonym wymiarem podniebienia miękkiego oraz niżej położoną kością gnykową.

## Wnioski

Zwrócenie uwagi ortodontów na problematykę bezdechu sennego jest istotne szczególnie ze względu na fakt, że to właśnie oni często są pierwszymi lekarzami przeprowadzającymi badanie podmiotowe, przedmiotowe czy radiologiczne okolicy głowy i szyi. Mają tym samym bezpośrednią możliwość wstępnej diagnozy obturacyjnego bezdechu sennego. Ponadto lekarze ortododenci, dzięki poprawie relacji zgryzowo-szkieletowych w trakcie leczenia mają wpływ na zmniejszenie objawów lub eliminację tego schorzenia.

Both two-dimensional and three-dimensional imaging cannot be treated as tools for OSA diagnostics. Orthodontic imaging diagnostics should be treated as a tool that is capable of identifying the patients warranting further laryngological diagnostics (e.g. PSG) or as a tool for monitoring treatment progress (15). In this light, the literature review indicates that orthodontic practitioners should, when diagnosing obstructive sleep apnea, pay special attention to the patients with narrowed dimension of the upper respiratory tract, mandibular retro positioning, increase dimension of the soft palate and the lowering of the hyoid bone.

## Conclusions

The fact that orthodontic practitioners pay more attention to the issues of sleep apnea is particularly significant due to the fact that it is precisely them who are the first practitioners taking history and performing physical or imaging examination of the cephalic and cervical regions. As a result, they are directly capable of making a preliminary diagnosis of obstructive sleep apnea. Moreover, orthodontic practitioners, thanks to improved occlusal and skeletal patterns during treatment, are in the position to reduce symptoms or even eliminate the condition.

## Piśmiennictwo / References

- Kryst L. Chirurgia szczękowo – twarzowa. PZWL 2021: 198-9.
- International classification of sleep disorders. Diagnostic and coding manual. American Academy of Sleep Medicine 2005: 15.
- Young T, Palta M, Dempsey J, Skatrud J, Weber S, Badr S. The occurrence of sleep-disordered breathing among middle-aged adults. *N Engl J Med* 1993; 328: 1230-5.
- Domaradzki D, Stryjewski PJ, Koniecznyńska M, Lelakowski. Obturacyjny bezdech senny - diagnostyka i postępowanie terapeutyczne. *Folia Cardiol* 2016; 11: 253-9.
- Hasiec A, Szumowski Ł, Walczak F. Obturacyjny bezdech – senny zabójca. *Forum Med Rodz* 2012; 6: 103-14.
- Rosen CL, Wang R, Taylor H.G, Marcus CL, Katz LS, Paruthi S, Arens R, Muzumdar H, Garetz SL, Mitchell RB, Jones D, Weng J, Ellenberg S, Redline S, Chervin R. Utility of symptoms to predict treatment outcomes in obstructive sleep apnea syndrome. *Pediatrics* 2015; 135: 662-71.
- Chruściel-Nogalska M, Kozak M, Ey-Chmielewska H. Zespół obturacyjnego bezdechu podczas snu – podstawy diagnostyki i leczenia. *Dent For* 2015; 43: 65-9.
- McNicholas WT, Bonsignore MR. Sleep apnoea as an independent risk factor for cardiovascular disease: current evidence, basic mechanisms and research priorities. *Eur Respir J* 2007; 29: 156-78.
- Robinson GV, Stradling JR, Davies RJ. Obstructive sleep apnoea/hypopnoea syndrome and hypertension. *Thorax* 2004; 59: 1089-94.
- Yaggi H, Mohsenin V. Obstructive sleep apnoea and stroke. *Lancet Neurol* 2004; 3: 333-42.
- Botros N, Concato J, Mohsenin V, Selim B, Doctor K, Yaggi H.K. Obstructive sleep apnea as a risk factor for type 2 diabetes. *Am J Med* 2009; 122: 1122-7.
- Armalaitė J, Lopatiene K. Lateral telerradiography of the head as a diagnostic tool used to predict obstructive sleep apnea. *Dentomaxillofac Radiol* 2016; 4: 7.
- Sobieska E, Widmańska-Grzywaczewska A. Cefalometria w diagnostyce ortodontycznej – historia i terażniejszość. *Forum Ortod* 2019; 15: 120-39.
- Greco PM. Let the truth be known. *Am J Orthod Dentofacial Orthop* 2013; 144: 788-9.
- Behrents RG, Valanju Shelgikar A, Scott Conley R, Flores-Mir C, Hans M, Levine M, McNamara J, Palomo JM, Pliska B, Stockstill J, Wise J, Murphy S, Nagel NJ, Hittner J. Obstructive sleep apnea and orthodontics: An American Association of Orthodontists White Paper. *Am J Orthod Dentofacial Orthop* 2019; 156: 13-28.
- Grauer D, Cevitanes LS, Styner MA, Ackerman JL, Proffit WL. Pharyngeal airway volume and shape from cone-beam computed tomography: Relationship to facial morphology. *Am J Orthod Dentofacial Orthop* 2009; 136: 805-14.
- Dragiewicz E, Szarmach IJ, Sawczuk M. Ocena górnych dróg oddechowych u pacjentów zakwalifikowanych do leczenia metodą poprzecznej ekspansji szczęki. *Forum Ortod* 2018; 14: 97-105.
- Görgulu S, Gokce SM, Olmez H, Sagdic D, Ors F. Nasal cavity volume changes after rapid maxillary expansion in adolescents evaluated with 3-dimensional simulation and modeling programs. *Am J Orthod Dentofacial Orthop* 2011; 140: 633-40.

*Role of cephalometry and cone beam computed tomography in the diagnostics of obstructive sleep apnea*

19. Baik UB, Suzuki M, Ikeda K, Sugawara J, Mitani H. Relationship Between Cephalometric Characteristics and Obstructive Sites in Obstructive Sleep Apnea Syndrome. *Angle Orthod* 2002; 72: 124-34.
20. Walerzak K, Milczarek A, Walerzak M, Zadurska M. Zastosowanie tomografii wolumetrycznej (CBCT) w diagnostyce ortodontycznej i planie leczenia. *Dent Forum* 2012; 2: 57-68.
21. Bilici S, Yigit O, Celebi O, Yasak AG, Yardimci AH. Relations Between Hyoid-Related Cephalometric Measurements and Severity of Obstructive Sleep Apnea. *J Craniofac Surg* 2018; 29: 1276-81.
22. Ryu H, Kim C, Cheon S, Bae W, Sang-Ho K, Koo S, Kim S, Bok-Joo K. The usefulness of cephalometric measurement as a diagnostic tool for obstructive sleep apnea syndrome: a retrospective study. *Oral Surg Oral Med Oral Pathol Oral Radiol* 2015; 119: 20-31.
23. Maltais F, Carrier G, Cormier Y, Sériès F. Cephalometric measurements in snorers, non-snorers, and patients with sleep apnoea. *Thorax* 1991; 46: 419-23.
24. Masoud AI, Jackson GW, Carley DW. Sleep and airway assessment: A review for dentists. *Cranio* 2017; 35: 206-22.
25. Miyao E, Ohta T, Okawa M, Inafuku S, Nakayama M, Goto S. Differential diagnosis of obstructive sleep apnea syndrome patients and snorers using cephalograms. *Psychiatry Clin Neurosci* 2000; 54: 659-64.
26. Burghard M, Brożek-Mądry E, Krzeski A. Obturacyjne zaburzenia oddychania w czasie snu – postępowanie wielospecjalistyczne, ze szczególnym uwzględnieniem roli ortodonty. *Forum Ortod* 2019; 15: 58-67
27. Baratieri C, Alves Jr M, Gomes de Souza MM, Tirre de Souza Araújo M, Cople Maia L. Does rapid maxillary expansion have long-term effects on airway dimensions and breathing? *Am J Orthod Dentofacial Orthop* 2011; 140: 146-56.
28. Katz ES, D'Ambrosio CM. Pediatric obstructive sleep apnea syndrome. *Clin Chest Med* 2010; 31: 221-34.
29. Johal A, Conaghan C. Maxillary Morphology in Obstructive Sleep Apnea: A Cephalometric and Model Study. *Angle Orthod* 2004; 74: 648-56.
30. Hershey HG, Stewart BL, Warren DW. Changes in nasal airway resistance associated with rapid maxillary expansion. *Am J Orthod Dentofacial Orthop* 1976; 69: 274-84.
31. Gürler G, Akar N, Delilbaşı D, Kaçar I. Skeletal changes following surgically assisted rapid maxillary expansion. *Eur Oral Res* 2018; 52: 94-8.
32. Bazargani F, Lund H, Magnuson A, Ludwig B. Skeletal and dentoalveolar effects using tooth-borne and tooth-bone-borne RME appliances: a randomized controlled trial with 1-year follow-up. *Eur J Orthod* 2021; 43: 245-53.
33. Cheung GC, Dalci O, Mustac S, Papageorgiou S, Hammond S, Darendeliler M, Papadopoulou A. The upper airway volume effects produced by Hyrax, Hybrid-Hyrax, and Keles keyless expanders: a single-centre randomized controlled trial. *Eur J Orthod* 2021; 43: 254-64.
34. Guilleminault C, Quo S, Huynh NT. Orthodontic Expansion Treatment and Adenotonsillectomy in the Treatment of Obstructive Sleep Apnea in Prepubertal Children. *Sleep* 2008; 31: 953-7.
35. Orzelska-Blomberg M. Przydatność analizy cefalometrycznej w topografii kości gnykowej w ortodoncji. Rozprawa doktorska. Gdański Uniwersytet Medyczny 2016: 7.
36. Guijarro-Martinez R, Swennen GR. Cone-beam computerized tomography imaging and analysis of the upper airway: a systematic review of the literature. *Int J Oral Maxillofac Surg* 2011; 40: 1227-37.
37. Obelenis R, Bianchi J, Ignácio J, Wolford LM, Gonçalves JR. Cone-beam computer tomography airway measurements. Can we trust them? *Am J Orthod Dentofacial Orthop* 2019; 156: 53-60.