

# Wpływ menopauzy na starzenie się skóry

## Menopause and skin aging

Dorota Wojnowska, Maria Juskiewicz-Borowiec, Grażyna Chodorowska

Katedra i Klinika Dermatologii, Wenerologii i Dermatologii Dziecięcej Akademii Medycznej w Lublinie, kierownik Katedry i Kliniki: prof. AM dr hab. med. Grażyna Chodorowska

Post Dermatol Alergol 2006; XXIII, 3: 149–156

### Streszczenie

Skóra jest jednym z narządów pozostających pod wpływem hormonów płciowych, głównie estrogenów i testosteronu. W całej skórze znajdują się receptory estrogenowe, ale największą ich gęstość obserwuje się w okolicy twarzy, okolicy łonowej, narządów płciowych i kończyn dolnych. Takie stany, jak miesiączka, ciąża i menopauza wpływają na wygląd i właściwości skóry, ale szczególnie głębokie zmiany zachodzą w niej w okresie menopauzy. Skóra staje się sucha, atroficzna, wiotka, formują się głębokie zmarszczki. Jej zmienione właściwości biomechaniczne prowadzą do wystąpienia wielu chorób typowych dla okresu klimakterium, takich jak zanikowe zapalenie sromu i pochwy, *dysaesthetic vulvodynia*, liszaj twardzinowy sromu, hirsutyzm twarzy, czołowe tycienie bliznowaciejące i napadowy rumień twarzy. Chociaż starzenie skóry nie jest oczywiście wskazaniem do stosowania hormonalnej terapii zastępczej, to trudno nie dostrzegać korzystnego wpływu suplementacji estrogenów na wygląd skóry.

**Słowa kluczowe:** starzenie skóry, estrogeny, receptor estrogenowy, menopauza, hormonalna terapia zastępcza.

### Abstract

The skin is one of the organs, which is influenced by sex steroids, especially estrogen and testosterone. Estrogen receptors are found in the whole skin, with the density of receptors being highest on the face, pubic region, genitalia and lower limbs. Pregnancy, menstruation and menopause modulate the skin appearance and properties, especially during menopause the skin undergoes profound changes. Postmenopausal women often complain of dry, atrophic, slack skin with increased wrinkling. The altered biomechanical properties of the skin in climacteric women cause certain disorders, such as atrophic vulvovaginitis, dysaesthetic vulvodynia, vulval lichen sclerosus, facial hirsutism, frontal fibrosing alopecia and recurrent menopausal flushing. Although skin aging is certainly no indication for the hormone replacement therapy the beneficial effect of estrogen supplementation on the skin appearance is a positive side aspect of such treatment.

**Key words:** skin aging, estrogen, estrogen receptor, menopause, hormone replacement therapy.

Wygląd i funkcjonowanie skóry zależą od sumującego się wpływu wielu działających na nią czynników, w tym stanu hormonalnego organizmu, czynników środowiskowych, czasu oraz indywidualnych właściwości genetycznych, determinujących szybkość starzenia. Skóra jest jednym z wielu narządów, których funkcjonowanie jest regulowane przez steroidy płciowe, dlatego takie stany fizjologii, jak menstruacja, ciąża czy menopauza istotnie wpływają na wygląd skóry. Proces starzenia się organizmu opóźniają tzw. *hormony juwenilne*. Do tej grupy oprócz estrogenów, progesteronu i androgenów należą także hormon wzrostu, melatonina i dehydroepiandrosteron.

Poważne przemiany hormonalne, dokonujące się w organizmie kobiety w czasie menopauzy, prowadzą do szeregu fizjologicznych zmian w wielu narządach wewnętrznych oraz w skórze. Znaczący spadek stężenia estrogenów i progesteronu powoduje dość gwałtowne pogorszenie się właściwości skóry, doprowadzając w ciągu kilku lat do jej atrofii, nadmiernej suchości i wiotkości oraz wielu towarzyszących dolegliwości, które są uznawane za charakterystyczne dla tego okresu. Należą do nich m.in. zmiany w obrębie narządów płciowych – zanik nabłonka pochwy i warg sromowych, liszaj twardzinowy sromu, *dysaesthetic vulvodynia* i stany zapalne pochwy o zróżnicowanej etiologii [1, 2]. W pracy przedstawiono mechanizm działa-

**Adres do korespondencji:** dr med. Dorota Wojnowska, Katedra i Klinika Dermatologii, Wenerologii i Dermatologii Dziecięcej, Akademia Medyczna, ul. Radziwiłłowska 13, 20-080 Lublin, tel. +48 81 532 36 47

nia estrogenów na skórę, zmiany dokonujące się w niej w okresie menopauzy oraz efekty stosowania hormonalnej terapii zastępczej.

### Molekularne mechanizmy działania estrogenów na skórę

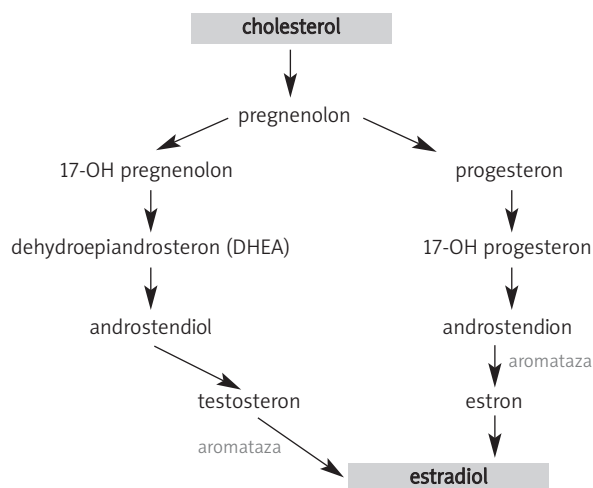
Steroidy płciowe mają 18–21 atomów węgla, zależnie od liczby i rodzaju podstawników: 21-węglowe pochodne należą do grupy progestagenów (pregnenolon, progesteron, 17 $\alpha$ -hydroksyprogesteron), pochodne zawierające 19 atomów węgla należą do androgenów (androstendion, testosteron, dihydrotestosteron), 18-węglowe steroidy to estrogeny; w zależności od ilości grup hydroksylowych – estron (E1), estradiol (E2) i estriol (E3). Schemat szlaku przemian cząsteczki cholesterolu do testosteronu i estradiolu przedstawiono na ryc. 1. [3, 4]. Estrogeny są produkowane w komórkach ziarnistych pęcherzyków jajnikowych z wcześniej zsyntetyzowanych przez osłonkę wewnętrzną androgenów. Reakcja ta polega na aromatyzowaniu pierścienia A cząsteczki hormonu i jest katalizowana przez układ aromatazy. Estrogeny (steroidy o właściwościach lipofilnych) łatwo penetrują do wnętrza komórki, gdzie łączą się ze swoistym receptorem jądrowym. Istnieje także pozareceptorowa, tj. błonowa droga wiązania estrogenu z komórką. Estradiol (ryc. 2.) jest produkowany nie tylko przez komórki ziarniste jajnika, lecz także przez tkanki obwodowe. Narządy estrogenozależne to gruczoł piersiowy, mózg, układ sercowo-naczyniowy, narządy moczowo-płciowe, kości, układ immunologiczny, przewód pokarmowy, wątroba oraz skóra i jej przydatki.

Do fizjologicznych funkcji estrogenów u kobiet należą: rozwój drugorzędnych cech płciowych, regulacja wydzielania gonadotropin i owulacja, przygotowanie tkanek do reakcji na progesteron, utrzymanie masy kostnej, re-

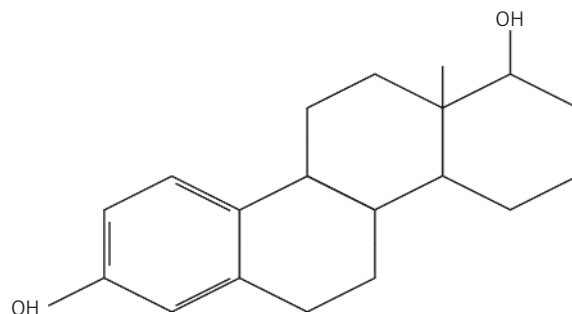
gulacja syntezy lipoprotein i odpowiedzi tkanek na insulinę, zapobieganie atrofii nabłonka dróg moczowo-płciowych, ochronny wpływ na serce i jelito grube oraz prawdopodobnie korzystny wpływ na funkcje poznawcze. W organizmie mężczyzny podstawową rolą estrogenów jest utrzymanie właściwej masy kostnej i wzrostu kości długich w młodym wieku [3, 5].

### Receptor estrogenowy

Poszczególne elementy strukturalne skóry znajdują się pod ścisłą kontrolą układu hormonalnego za pośrednictwem receptorów dla steroidów płciowych. Białka receptorowe obecne w jądrze komórkowym mają strukturalnie odrębne domeny odpowiedzialne za wiązanie DNA, wiązanie ligandu i aktywację transkrypcji. Działanie estrogenów w większości tkanek odbywa się za pośrednictwem receptora dla estrogenów, należącego do rodziny steroidowych receptorów jądrowych, działających jako czynniki transkrypcyjne. Estrogeny oddziałują na tkanki docelowe za pośrednictwem dwóch typów receptora (receptor estrogenowy, ER) alfa i beta (ER-alfa, ER $\alpha$  i ER-beta, ER $\beta$ ). ER – podobnie jak inne receptory jądrowe – ma 2 główne domeny; jedna z nich (znana jako domena C), zlokalizowana w pobliżu centralnej części łańcucha białkowego, jest zaangażowana w interakcję z DNA; domena, tzw. E/F, zlokalizowana w pobliżu terminalnej (karboksylowej) części łańcucha, łączy się z hormonem (*ligand binding region*). Drugi koniec łańcucha receptora (aminy), zwany domeną A/B, może ulec aktywacji na drodze niezależnej od liganda [3, 6–8]. Chociaż zaktywowany receptor estrogenowy może w sposób bezpośredni stymulować odpowiednie geny, to czynniki określane jako koaktywatory lub korepresory biorą czynny udział w procesie aktywacji transkrypcyjnej. Istnieje także



Ryc. 1. Schemat powstawania estradiolu



Ryc. 2. Budowa cząsteczki estradiolu

pozareceptorowa droga oddziaływania estrogenu na komórkę, polegająca na interakcji hormonu ze specyficznym miejscem wiązania w błonie komórkowej (np. z sierocym receptorem GPR30), co natychmiast indukuje rozmaite sygnały wewnątrzkomórkowe, np. jony wapnia lub cAMP, regulujące ekspresję pewnych genów. Błonowe miejsca wiązania estrogenów są albo zmodyfikowanymi formami receptora jądrowego, albo stanowią strukturę różniącą się budową od tegoż receptora [8].

Liczba receptorów estrogenowych w skórze waha się zależnie od płci i okolicy ciała. Największą gęstość ER obserwowuje się w okolicach płciowych, w skórze twarzy i kończyn dolnych. W obrębie pochwy jest więcej receptorów estrogenowych aniżeli w nabłonku warg sromowych. Znaczenie więcej receptorów estrogenowych występuje u kobiet niż u mężczyzn [1].

Dystrybucja obu typów receptora, tj.  $\alpha$  i  $\beta$  w organizmie oraz interakcje pomiędzy nimi w istotny sposób decydują o efekcie działania estrogenów na poszczególne tkanki. ER $\alpha$  i ER $\beta$  nie są równoważne czynnościowo i mają różną ekspresję w tkankach. W skórze dominuje receptor  $\beta$ , który jest obecny w komórkach naskórka i skóry właściwej. Jądrowy receptor  $\alpha$  występuje w fibroblastach i makrofagach, ale nie stwierdzono go w keratynocytach. Receptory estrogenowe są obecne także w melanocytach, komórkach dendrytycznych i komórkach śródbłonna naczyń. W fibroblastach, makrofagach i keratynocytach obecne są także receptory androgenowe i progesteronowe. Receptor androgenowy występuje w jądrach większości keratynocytów, w mniej więcej 10% fibroblastów skóry właściwej, w sebocytach gruczołów łojowych, mieszkach włosowych i nielicznych komórkach wydzielniczych gruczołów potowych. Receptor progesteronowy występuje w keratynocytach, gruczołach łojowych, mieszkach włosowych, gruczołach potowych ekrynowych i melanocytach [8–11]. W okresie menopauzy zmienia się ekspresja receptorów dla hormonów płciowych w skórze okolicy łonowej. Istotnie maleje gęstość receptora androgenowego (spadek ok. 40% w porównaniu z okresem premenopauzalnym) i progesteronowego, natomiast koncentracja receptora estrogenowego pozostaje podobna [12].

## Aromataza

Aromataza jest kluczowym enzymem biosyntezy estrogenów, a jej aktywność determinuje liczbę wytwarzanych w narządzie lub tkance estrogenów. Aromataza to kompleks enzymów cytochromu P-450, odpowiedzialnych za konwersję androgenów, takich jak testosteron i androstendion do estradiolu i estronu. Dwa białka, cytochrom P-450-*arom* i reduktaza NADPH-cytochromu P-450 są niezbędne do aktywacji aromatazy. W komórce kompleks enzymatyczny jest zlokalizowany w gładkim retikulum endoplazmatycznym. Aromataza występuje nie tylko w komórkach jajnika, łożyska i macicy, ale także, co ma zasadnicze znaczenie u kobiet po menopauzie, w fibroblastach skóry

i tkanki podskórnej oraz w adipocytach. W skórze ekspresję aromatazy wykazują także mieszki włosowe i gruczoły łojowe. W mózgu źródłem aromatazy są neurony i astrocyty, zaś w kościach – osteoblasty, chondrocyty i fibroblasty tkanki tłuszczowej [3, 13]. U obu płci tkanki obwodowe, w tym skóra i tkanka tłuszczowa, są zdolne do aromatyzacji androgenów i wytwarzania estrogenów. U otyłych kobiet po menopauzie podskórna tkanka tłuszczowa staje się zasobnym źródłem estrogenów. Nasiloną konwersja androstendionu do estronu może tłumaczyć fakt zwiększonego ryzyka rozwoju raków estrogenozależnych, np. raka endometrium w tej grupie kobiet [14]. U mężczyzn produkcja estrogenu w jądrach stanowi tylko 15% całkowitej liczby krążących estrogenów. Należy podkreślić, że tkanki obwodowe nie zawierają pełnego комплекtu enzymów steroidogennych, dlatego są zależne od prekursorów (np. androstendionu), docierających do nich z krwią obwodową [3].

Estron, podstawowy produkt aktywności aromatazy w tkankach obwodowych, charakteryzuje się słabymi właściwościami estrogennymi, dlatego musi ulec konwersji do estradiolu, hormonu o wysokiej aktywności estrogennej. W niektórych narządach, np. w tkance tłuszczowej sutka lub w skórze właściwej, potwierdzono udział dehydrogenazy 17 $\beta$ -hydroksysteroidowej w przemianach słabego biologicznie estronu do silnego estradiolu. Aktywacja promotorów i ekspresja aromatazy w poszczególnych tkankach (np. mózgu, jajniku, tkance tłuszczowej) podlega kontroli różnych hormonów i cytokin, np. hormonu folikulotropowego (*follicle-stimulating hormone*, FSH), glukokortykosteroidów łącznie z IL-6 czy prostaglandyny E2 (PGE2) [3, 13, 15]. W komórkach skóry ekspresję aromatazy regulują glukokortykosteroidy, analogi cAMP, czynniki wzrostu i cytokiny, np. za pośrednictwem promotora I.4. [3]. W okresie menopauzy wzrost ekspresji aromatazy w tkankach obwodowych modyfikuje poważny niedobór estrogenów jajnikowych.

## Wpływ estrogenów na skórę

Hormony płciowe uczestniczą w wielu zjawiskach immunologicznych toczących się w skórze. Estrogeny są m.in. zaangażowane w proces angiogenezy, apoptozy, prezentacji antygeny czy gojenia się ran. Udowodniono oddziaływanie estrogenów nie tylko na keratynocyty i fibroblasty, ale także na limfocyty T, komórki dendrytyczne, makrofagi i komórki śródbłonna. Estrogeny *in vitro* obniżają produkcję chemokin CXCL8, CXCL10, CCL5 w keratynocytach oraz hamują apoptozę tychże komórek, wpływając jednocześnie mobilizująco na ich proliferację. Zmniejszenie liczby wymienionych chemokin może hamować proces tłuszczycowy, ponieważ maleje rekrutacja zaktywowanych komórek zapalnych (limfocytów, makrofagów i granulocytów obojętnochłonnych) do ogniska tłuszczycowego. Estrogeny hamują także produkcję interleukiny-12 (IL-12) i TNF $\alpha$  (*tumor necrosis factor alpha*) oraz obniżają zdolność komórek dendrytycznych do prezentacji antygeny. W cza-

się ciąży zwiększona ilość progesteronu i estrogenów stymuluje produkcję interleukiny-4 i 5 (IL-4 i IL-5) przez limfocyty T bez zmiany produkcji cytokin typu Th1, co przekształca profil cytokin na dominujący typ Th2. Estrogeny obniżają produkcję cytokin prozapalnych, promują proliferację keratynocytów i zwiększają syntezę kolagenu. Szczególne znaczenie wydają się mieć estrogeny w procesie gojenia się ran. Stymulują bowiem produkcję NGF (*nerve growth factor*) przez makrofagi, GM-CSF (*granulocyte – macrophage colony stimulating factor*) przez keratynocyty oraz produkcję bFGF (*basic fibroblast growth factor*) i TGF- $\beta$ 1 (*transforming growth factor –  $\beta$ 1*) przez fibroblasty, co w konsekwencji prowadzi do odbudowy unerwienia skóry, reepitelizacji i pobudzenia ziarninowania w obrębie rany. Stymulacja wydzielania VEGF (*vascular endothelial growth factor*) przez makrofagi skóry z jednej strony przyspiesza gojenie ran, z drugiej – może sprzyjać powstawaniu ziarniniaka ropnego w okresie ciąży [8].

Badania Kande i Watanaby wykazały m.in. hamujący wpływ estradiolu na apoptozę keratynocytów, wywołaną stresem oksydacyjnym [16]. Z drugiej strony estradiol i progesteron mogą stymulować proliferację komórek naskórka. Szczególnie korzystne efekty obserwuje się po miejscowej aplikacji estrogeny, który *in vivo* przyspiesza produkcję kolagenu I i III przez fibroblasty. Progesteron stosowany miejscowo ma zmniejszać aktywność niektórych metaloproteinaz, hamować proces kolagenolizy i oszczędzać w ten sposób obecne w skórze włókna kolagenowe. Estradiol *in vivo* stymuluje produkcję kwasu hialuronowego, który dzięki właściwościom higroskopijnym utrzymuje odpowiedni stopień uwodnienia skóry właściwej [8, 17, 18]. Poza wpływem na zawartość kolagenu estradiol pozytywnie oddziałuje także na niekolagenową macierz pozakomórkową, a w tym na wymieniony kwas hialuronowy i glikozaminoglikany. Badania na zwierzętach udowodniły korzystny i szybki wpływ substytucyjnej terapii estrogenowej na zawartość glikozaminoglikanów oraz na wzrost nawilżenia skóry [19].

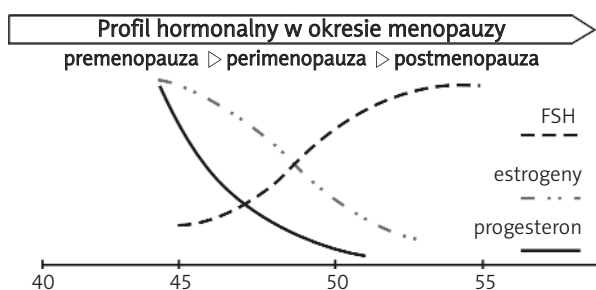
Stopniowy spadek jakości skóry u kobiet po menopauzie potwierdza istotny udział hormonów płciowych w zapobieganiu atrofii, suchości i nadmiernej wiotkości skóry. Badania nad wpływem estrogenów na organizm po-

twierdzają korzystną rolę hormonów płciowych w profilaktyce starzenia hormonalnego.

## Menopauza

Termin menopauza oznacza dosłownie ostatnie krwawienie miesięczne, które zazwyczaj ma miejsce między 45. a 55. rokiem życia kobiety. Według definicji WHO menopauza jest to utrzymujący się od ponad roku brak miesiączki, spowodowany trwałą niedoczynnością jajników. Menopauza związana jest ze stopniowym i nieodwracalnym wygasaniem funkcji hormonalnej jajników w następstwie zanikania układu oddziaływania hormonalnego pomiędzy podwzgórzem, przysadką i jajnikami. Wiek kobiety, w którym występuje menopauza, jest przede wszystkim uwarunkowany genetycznie, nie potwierdziły się bowiem wcześniejsze spekulacje, że zależy on od wieku wystąpienia pierwszej miesiączki, liczby ciąży czy stosowania antykoncepcji doustnej. Nie zależy także od rasy, statusu socjoekonomicznego, wzrostu i wagi kobiety. Wiek wystąpienia menopauzy może być jednak nieznacznie obniżony u natógowych palaczek [1, 5, 20]. Okres menopauzy można podzielić na następujące po sobie podokresy: premenopauzę, perimenopauzę, właściwą menopauzę i okres pomenopauzalny. Premenopauza (zaczynająca się ok. 40. roku życia) oznacza czas w życiu kobiety, kiedy nie stwierdza się wyraźnych zaburzeń hormonalnych, ale występuje podwyższone stężenie gonadotropin przysadkowych, tj. hormonu folikulotropowego (FSH) i luteotropowego (LH) w surowicy. W okresie perimenopauzy spada liczba pęcherzyków Graafa, a tym samym obniża się wrażliwość jajników na stymulację przysadkową, z obniżeniem poziomu estrogenów i progesteronu. W tym czasie nierzadko występują cykle bezowulacyjne. Menopauza właściwa to ustanie krwawienia miesięcznego. W okresie pomenopauzalnym występuje bardzo wysokie stężenie gonadotropin, natomiast niski poziom estrogenów (szczególnie estradiolu) oraz progesteronu (ryc. 3.). Surowicze stężenie FSH jest najbardziej czułym testem potwierdzającym menopauzę. Po ustaniu miesiączkowania jajniki utrzymują aktywność androgenną, jednak produkcja androstendionu w porównaniu z okresem sprzed menopauzy stopniowo maleje. U niektórych kobiet może delikatnie wzrosnąć produkcja testosteronu, ze względu na podwyższone wartości LH w surowicy.

Skutkiem osłabienia, a następnie zaniku funkcji hormonalnej jajników są dolegliwości naczynioruchowe (np. uderzenia gorąca), zaburzenia gospodarki lipidowej oraz ustanie ochronnego wpływu estrogenów na ścianę naczyń krwionośnych i wzrost ryzyka choroby wieńcowej. Do późnych następstw menopauzy należy także stopniowy zanik tkanki kostnej, tkanki gruczołowej sutków oraz atrofia narządów rodnych. Zanik i suchość pochwy są przyczyną bolesności w czasie stosunków płciowych, a wiotczenie tkanek miednicy i obniżenie się macicy mogą być przyczyną nietrzymania moczu jako wyniku ucisku maci-



Ryc. 3. Wahania hormonów płciowych w okresie okotomienopauzalnym

cy na pęcherz. Macica stopniowo się zmniejsza, regresji ulega endometrium. Wśród licznych następstw niedoboru estrogenów znajduje się wiele zmian dotyczących skóry i jej przydatków [1, 2, 20].

Niektóre problemy dermatologiczne wiążą się ściśle z okresem menopauzy, choć mogą być obserwowane u kobiet także w innych przedziałach wiekowych.

### Zmiany skórne związane z menopauzą

Starzenie się fizjologiczne przyspiesza w okresie menopauzy. Na poziomie komórkowym dochodzi do osłabienia proliferacji keratynocytów, dominacji procesów zanikowych nad regeneracją oraz nasilenia się zmian zwyrodnieniowych w tkankach. Szczególnie podatne na niekorzystne zmiany związane z niedoborem estrogenów są tkanki bogate w receptory dla tych hormonów, tj. nabłonek narządów moczowo-płciowych (sromu, pochwy i dróg moczowych), oraz skóra, przede wszystkim twarzy.

#### *Problemy dermatologiczne dotyczące sromu i pochwy*

Zmniejszająca się gwałtownie od okresu menopauzy liczba włókien kolagenowych i sprężystych oraz redukcja tkanki tłuszczowej prowadzą do wiotkości i obwisania warg sromowych większych, przez co wargi sromowe mniejsze stają się mniej wyraźne. Naskórek pokrywający narządy płciowe ulega ścięczeniu, ponieważ niedobór estrogenów zaburza podziały komórkowe i dojrzewanie keratynocytów. Pochwa traci elastyczność, skraca się i zwęża, staje się bardziej wrażliwa i z łatwością ulega podrażnieniu. Stopniowo ulega redukcji zdolność sekrecyjna nabłonka pochwy, w związku ze zmianą składu flory bakteryjnej jej środowisko staje się bardziej zasadowe (zmiana pH z 4,0–5,5 do 6,0–8,0). Skutkiem wymienionych zmian morfologicznych są dolegliwości subiektywne, takie jak uczucie suchości w pochwie (75%), świąd, ból lub wrażenie dyskomfortu (15%), bolesność w trakcie stosunków płciowych – dyspareunia (38%) oraz nawracające zakażenia bakteryjne pochwy. Nierzadko nasilonym dolegliwościom subiektywnym, na jakie skarży się pacjentka, towarzyszą tylko dyskretne zmiany w badaniu przedmiotowym. Dużą grupę zapaleń pochwy stanowią zakażenia drożdżakowe i/lub bakteryjne. Przewlekłe ropne zapalenie pochwy (*vaginitis chronica purulenta*) charakteryzuje się masywnym ropnym wysiękiem z nasilonym złuszczeniem nabłonka pochwy. Skuteczność czopków z klindamycyną oraz miejscowego estrogenu sugerują złożoną etiologię tej postaci *vaginitis*. Badania bakteriologiczne wskazują na prawdopodobną rolę ziarniaków Gram-dodatnich, a w szczególności paciorkowców grupy B. Kolejną postacią zapalenia pochwy jest zapalenie plazmatycznokomórkowe Zoon (*vulvitis circumscripta plasmacellularis Zoon*), charakteryzujące się występowaniem ograniczonych jasnoczerwonych ognisk o gładkiej, potyskującej powierzchni. Często współistnieją dolegliwości dysuryczne, świąd,

dyskomfort i dyspareunia. Liszaj twardzinowy sromu lub okolicy odbytu może wystąpić w każdej grupie wiekowej, nierzadko jednak dotyczy kobiet w wieku pomiędzy 50. a 60. rokiem życia. Należy zauważyć, że w przeciwieństwie do liszaja płaskiego liszaj twardzinowy nie zajmuje pochwy, często natomiast powoduje przykre dolegliwości subiektywne, przede wszystkim świąd, pieczenie oraz dyspareunię. *Dysaesthetic vulvodynia*, niekiedy opisywana również jako *essential vulvodynia* lub *generalised vulval dysaesthesia* (brak polskiej nazwy dla tej jednostki chorobowej), to pojemne określenie, obejmujące uporczywe i przykre dolegliwości o charakterze szczypania lub pieczenia w obrębie warg sromowych. Najczęściej *dysaesthetic vulvodynia* występuje u kobiet w okresie peri- i pomenopauzalnym. Istnieją przypuszczenia, że choroba ma etiologię wieloczynnikową, ze szczególną rolą podłoża neurogennego, porównywalnego z neuralgią nerwu trójdzielnego lub neuralgią po półpaścu. Nasilone dolegliwości bólowe mogą mieć związek z zaburzeniami czucia skórnego. Brak reakcji na leczenie miejscowe (lubrykanty, maści steroidowe, antybiotyki) oraz ustępowanie dolegliwości po zastosowaniu leków przeciwdepresyjnych lub przeciwdrgawkowych przemawiają za etiologią neurogenną. Zaleca się możliwie niskie skuteczne dawki amitryptyliny lub nortryptyliny, a z grupy preparatów przeciwdrgawkowych np. karbamazepinę [1, 2, 21].

#### *Problemy dermatologiczne okresu menopauzy – zmiany uogólnione*

Zaburzenia hormonalne w sposób szczególnie widoczny odbijają się na jakości i gęstości włosów. Wpływ androgenów na gruczoły łojowe i mieszki włosowe można podzielić na: hipertroficzny w odniesieniu do gruczołów łojowych i włosów mieszkowych w okolicach tzw. androgenozależnych (broda, wargę górną, okolica klatki piersiowej, dolna część brzucha) oraz atroficzny w stosunku do mieszków włosowych skóry głowy. Estrogeny natomiast wykazują korzystny wpływ na wzrost włosa, ponieważ wydłużają fazę anagenu [1].

Szacuje się, że u ok. 70% kobiet w wieku pomenopauzalnym niestosujących hormonalnej terapii zastępczej (HTZ) stopniowo rozwija się hirsutyzm na twarzy z jednoczesnym ścięciem włosów w okolicy pach i wżgórka łonowego. Choć hirsutyzm u starszych kobiet jest częstym zjawiskiem, to przyczyny i stopień jego nasilenia są różnicowane. Może powstawać na skutek wzrostu obwodowej aktywności androgenów przy prawidłowym ich surowiczym stężeniu, może mieć związek z czynnikami egzogennymi (np. z androgenową terapią substytucyjną), zaburzeniami endokrynologicznymi (łagodne i złośliwe guzy jajników lub nadnerczy) aż po guzy wirylizujące.

Innym rodzajem zaburzeń owłosienia w związku z menopauzą jest tysienie oraz cofanie się czołowej linii owłosienia. Przerzedzenie i ścięczenie włosów obejmuje okolicę ciemieniową, niekiedy aż do szczytu głowy. Ta postać

**Tab. 1.** Wpływ hipostrogenizmu na właściwości skóry

<p><b>Naskórek</b></p> <ul style="list-style-type: none"> <li>• ścieńczenie naskórka (spowolnienie podziałów komórkowych)</li> <li>• zmniejszone przyleganie komórek warstwy rogowej</li> <li>• spłaszczenie granicy naskórkowo-skórnej z osłabieniem wymiany składników odżywczych/metabolitów pomiędzy naskórkiem a skórą właściwą</li> </ul>
<p><b>Skóra właściwa</b></p> <ul style="list-style-type: none"> <li>• zmniejszenie ilości fibroblastów i mastocytów</li> <li>• spadek zawartości kolagenu i uszkodzenie włókien sprężystych</li> <li>• osłabienie przepływu włośniczkowego, rozszerzenie naczyń warstwy brodawkowej</li> <li>• zmniejszenie rozmiarów i czynności sekrecyjnej przydatków skóry (mniejsza ilość toju i potu)</li> </ul>

**Tab. 2.** Najczęściej występujące problemy dermatologiczne okresu menopauzy

<p><b>Dotyczące okolicy narządów płciowych</b></p> <ul style="list-style-type: none"> <li>• zanikowe zapalenie sromu i pochwy</li> <li>• zapalenia pochwy (drożdżakowe, bakteryjne, o niejasnej przyczynie)</li> <li>• <i>dysaesthetic vulvodynia</i></li> <li>• liszaj twardzinowy sromu i okolicy odbytu</li> </ul>
<p><b>Zmiany uogólnione</b></p> <ul style="list-style-type: none"> <li>• hirsutyzm na twarzy</li> <li>• łysienie rozlane</li> <li>• czołowe łysienie bliznowaciejące</li> <li>• zmiany właściwości skóry (suchość, wiotkość, ścieńczenie)</li> <li>• napadowy rumień twarzy</li> <li>• zmiany w obrębie jamy ustnej (zaniki błony śluzowej, dyskomfort, <i>periodontitis</i>)</li> <li>• keratoderma klimakteryczna</li> </ul>

łysienia tym różni się od *alopecia masculina*, że przerzedzenie włosów u kobiet jest bardziej rozlane, często z zachowanym pasem włosów w okolicy czołowej. W wieku okołomenopauzalnym może wystąpić także czołowe łysienie bliznowaciejące (*frontal fibrosing alopecia*), charakteryzujące się postępującym cofaniem linii owłosienia w kierunku ciemieniowym z pozostawieniem bliznowacenia [1]. Kossard zakwalifikował tę postać łysienia jako odmianę liszaja przymieszkowego (*lichen plano-pilaris*) bez współistniejących zmian w innej okolicy skóry [22].

W okresie menopauzy mogą występować także dolegliwości ze strony błon śluzowych jamy ustnej o charakterze suchości, niespecyficznego dyskomfortu, bólesności lub uczucia palenia (*stomatodynia*). Oprócz delikatnego rumienia błon śluzowych policzków, podniebienia i języka często brak innych objawów podmiotowych. Może jednak rozwinąć się zapalenie dziąseł i *periodontitis*.

Powszechnie występującą dolegliwością okresu menopauzy jest napadowy rumień twarzy (czasem także szyi i klatki piersiowej) z towarzyszącym poceniem się, częstoskurczem, uczuciem gorąca i niepokoju. Dolegliwości pojawiają się przeważnie kilka miesięcy przed menopauzą i ustępują samoistnie w ciągu kilku lat od ostatniej miesiączki. Następstwem zmian rumieniowych na twarzy może być rozwój trądziku różowatego. W okresie menopauzy może wystąpić także nadmierne rogowacenie

naskórka okolicy podeszwowej, czasami, choć w mniejszym nasileniu także na dłoniowej powierzchni rąk. Wtórne pęknięcia i rozpadliny powodują znaczną bolesność, niekiedy krwawienie. Tzw. keratoderma klimakteryczna (*keratoderma climactericum*) najczęściej dotyczy kobiet otyłych [1]. Wpływ hipostrogenizmu w okresie menopauzy na poszczególne elementy strukturalne skóry przedstawiono w tab. 1., natomiast najczęściej spotykane problemy dermatologiczne – w tab. 2.

Ścieńczenie skóry po menopauzie jest związane ze spadkiem ilości kolagenu. Szczególnie wyraźnie zmniejsza się zawartość hydroksyproliny i glikozylowanej hydroksylizyny w kolagenie typu I. Zmniejsza się także liczba niedojrzałych wiązań krzyżowych. Raine-Fenning i wsp. podają, że w ciągu 5 pierwszych lat od menopauzy ilość kolagenu w skórze zmniejsza się o 30–35%, z czego najbardziej gwałtowny spadek zawartości kolagenu przypada na pierwszych 6 mies. od ostatniej miesiączki. Stopniowo dochodzi do zmniejszenia się liczby wysoce higroskopijnych glikozaminoglikanów, czego następstwem jest słabsze uwodnienie skóry (mniejszy turgor tkanki). Skutkiem zmian dokonujących się w skórze po menopauzie jest spadek elastyczności, wzrost rozciągliwości skóry, ścieńczenie, suchość i zmarszczki [19].

#### Wpływ hormonalnej terapii zastępczej na skórę

Współczesne kobiety żyją przeciętnie jeszcze 30 lat po menopauzie, dlatego te kobiety, u których występują dokuczliwe objawy wypadowe, mogą otrzymywać substytucję hormonalną. Stosowanie hormonalnej terapii zastępczej (HTZ) polega na zastąpieniu naturalnej czynności hormonalnej jajników poprzez podawanie estrogenów i progesteronu lub jego pochodnych (progestagenów) w minimalnych skutecznych dawkach. Przyjęto zasadę bardzo indywidualnego doboru dawki i rodzaju leków hormonalnych, tak aby nowoczesna HTZ była terapią na miarę potrzeb i wieku pacjentki. Suplementacja estrogenów niweluje biologiczne skutki niedoboru tych hormonów, takie jak objawy wazomotoryczne, zaburzenia nastroju, atrofia narządów moczowo-płciowych, osteoporoza, zaburzenia snu lub wzrost ryzyka choroby niedokrwiennej serca [6]. Do tych oddziaływań należy dodać korzystny, dobrze widoczny wpływ estrogenów na skórę. W skórze

ludzkiej znajduje się 14 różnych typów kolagenu, z czego 80% stanowi kolagen typu I, a 15% kolagen typu III, który warunkuje sprężystość skóry. Już na początku lat 40. ubiegłego wieku zauważono, że kobiety, u których po menopauzie rozwija się osteoporoza, mają bladą, cienką, *transparentną* skórę. Stwierdzono współzależność obu tych cech i skojarzono je ze spadkiem zawartości kolagenu I po okresie klimakterium [6]. Brincat i wsp. szacują, że w ciągu 15–18 lat po menopauzie średni liniowy spadek zawartości kolagenu wynosi 2,1% na rok, a grubości skóry – 1,13% na rok [23]. Wykorzystując technikę radiografii, wykazano, że stosowanie implantów estrogenowych lub estrogenów w żelu zwiększa grubość skóry [24]. Na początku lat 90. Castelo-Branco i wsp. stwierdzili, że roczna doustna lub przezskórna HTZ powoduje wzrost zawartości kolagenu od 1,8 do 5,1%. Autorzy zwracali uwagę na większe korzyści HTZ dla skóry przy transdermalnej drodze podawania estrogenów [25]. Maheux i wsp. metodą ultrasonograficzną oceniali efekty rocznego stosowania skonjugowanych estrogenów jako HTZ i wykazali wzrost grubości skóry o 11,5% [26]. Inni autorzy, np. Callens i wsp., stosując echograficzne techniki pomiarów grubości skóry, stwierdzili wzrost grubości skóry w przedziale 7–15% u kobiet stosujących przezskórną HTZ [27]. Badania Varila i wsp. potwierdziły korzystny wpływ miejscowej aplikacji estrogenów na zawartość kolagenu I i III w skórze [28]. W opozycji do przedstawionych prac Haapasari i wsp. [29] oraz Oikarinen [30] negowali korzystny wpływ rocznej systemowej HTZ na grubość skóry oraz zawartość kolagenu i elastyny w skórze u kobiet po menopauzie. Autorzy jednocześnie nie wykluczyli korzyści wynikających ze stosowania miejscowych estrogenów, podkreślając jednak konieczność kontynuacji badań w większej grupie pacjentek. Obserwacje Brincata i wsp. wskazują nie tylko na korzystny wpływ estrogenów, ale sugerują także, że maksymalne oddziaływanie HTZ na skórę odbywa się w ciągu 2 lat stosowania HTZ [31].

Oprócz wpływu na jakość i grubość skóry właściwej doustna terapia estrogenowa powoduje także wzrost grubości naskórka już po 3 mies. jej stosowania, a efekt działania estrogeny utrzymuje się jeszcze przez pół roku od zakończenia leczenia [32]. Obecnie wiadomo, że estrogeny mogą hamować apoptozę keratynocytów, a jednocześnie mobilizować ich proliferację, co klinicznie przekłada się na poprawę jakości naskórka. Stosowanie HTZ może działać korzystnie także na angiogenezę i proces gojenia, ponieważ estrogeny stymulują produkcję NGF, bFGF, TGF- $\beta$ 1, GM-CSF, VEGF [8].

W keratynocytach, sebocytach gruczołów łojowych, mieszkach włosowych, ekrynowych gruczołach potowych i melanocytach znajduje się receptor progesteronowy, dlatego suplementacja progesteronu w okresie menopauzy także może poprawiać właściwości skóry. [10]. Badania Holzera i wsp. wykazały, że aplikacja kremu z 2% progesteronem raz dziennie przez 6 mies. u kobiet w wieku peri- i pomenopauzalnym przyczyniła się do wyraźnej redukcji liczy-

by zmarszczek, zmniejszenia ich głębokości oraz poprawy jędrności skóry. Stwierdzono jednocześnie nieznaczny wpływ na nawilżenie oraz liczbę lipidów naskórka. Autorzy obserwowali dobrą tolerancję leczenia i niewielki wzrost stężenia progesteronu w surowicy podczas prowadzonego badania [33]. Prace Schmidta i wsp. wykazały, że 6-miesięczna aplikacja kremów (raz dziennie przez pół roku) zawierających dwa różne estrogeny (0,01% estradiol i 0,3% estriol) u kobiet w okresie preklimatekrycznym z objawami starzenia się skóry spowodowała znaczną poprawę jej stanu. Zauważono redukcję liczby i głębokości zmarszczek, zmniejszenie średnicy porów, poprawę elastyczności, jędrności i nawilżenia skóry oraz istotny wzrost grubości naskórka. Autorzy monitorowali surowicze stężenia wybranych hormonów i stwierdzili istotny wzrost poziomu prolaktyny bez współistnienia układowych objawów niepożądanych [34]. Poprawę nawilżenia skóry tłumaczy się stymulacją wytwarzania mukopolisacharydów kwaśnych i kwasu hialuronowego w skórze właściwej, substancji silnie higroskopijnych, odpowiedzialnych za utrzymanie turgoru skóry [6]. Wyniki wielu badań wskazują, że estrogenowa terapia zastępcza redukuje i opóźnia nadmierną rozciągliwość i obwisanie skóry, zjawiska typowe dla starzenia chronologicznego [19, 23–26, 28, 31, 34–36]. Należy podkreślić, że poprawa jakości skóry u kobiet stosujących HTZ zależy jednak od czasu trwania menopauzy i wyjściowej grubości skóry. W celu zminimalizowania ryzyka hormonalnych układowych objawów ubocznych zarówno stężenie estrogeny, jak i powierzchnia aplikacji powinny być ograniczone.

Obecność receptora estrogenowego w różnych strukturach skóry wskazuje na duży wpływ estrogenów na metabolizm skóry oraz tłumaczy stopniowe pogarszanie się jej jakości po menopauzie. Terapie stosowane w związku z przykrymi objawami towarzyszącymi klimakterium, a szczególnie hormonalna terapia zastępcza mogą czasowo opóźnić proces starzenia się skóry. Należy podkreślić, że starzenie się skóry nie jest oczywiście wskazaniem do stosowania HTZ, ale nie można nie dostrzegać jej korzystnego wpływu na skórę.

#### Piśmiennictwo

1. Wines N, Willsteed E. Menopause and skin. *Australas J Dermatol* 2001; 42: 149-60.
2. Graham-Brown R. Dermatologic problems of menopause. *Clin Dermatol* 1997; 15: 143-5.
3. Nelson LR, Bulun SE. Estrogen production and action. *J Am Acad Dermatol* 2001; 45: 116-24.
4. King MW. Steroid hormones. The medical biochemistry page. Available at: <http://web.indstate.edu/thcme/mwking/steroid-hormones.html>.
5. Knochenhauer E, Azziz R. Ovarian hormones and adrenal androgens during a woman's life span. *J Am Acad Dermatol* 2001; 45: 105-15.
6. Shah MG, Maibach HI. Estrogen and skin. An overview. *Am J Clin Dermatol* 2001; 2: 143-9.
7. Katzenellenbogen BS. Estrogen receptors: bioactivities and interactions with cell signalling pathways. *Biol Reprod* 1996; 54: 287-93.

8. Kanda N, Watanabe S. Regulatory roles of sex hormones in cutaneous biology and immunology. *J Dermatol Sci* 2005; 38: 1-7.
9. Im S, Lee ES, Kim W, et al. Expression of progesterone receptor in human keratinocytes. *J Korean Med Sci* 2000; 15: 647-54.
10. Pelletier G, Ren L. Localization of sex receptors in human skin. *Histol Histopathol* 2004; 19: 629-36.
11. Thornton MJ. The biological actions of estrogens on skin. *Exp Dermatol* 2002; 11: 487-502.
12. Schmidt JB, Lindmaier A, Spona J. Hormone receptors in pubic skin of premenopausal and postmenopausal female. *Gynecol Obstet Invest* 1990; 30: 97-100.
13. Sawaya ME, Penneys NS. Immunohistochemical distribution of aromatase and  $3\beta$ -hydroxysteroid dehydrogenase in human hair follicle and sebaceous gland. *J Cutan Pathol* 1992; 19: 309-14.
14. MacDonald PC, Edman CD, Hemsell DL, et al. Effect of obesity on conversion of plasma androstendione to estrone in postmenopausal women with and without endometrial cancer. *Am J Obstet Gynecol* 1978; 130: 448-50.
15. Honda S, Harada N, Talagi Y. Novel exon 1 of the aromatase gene specific for aromatase transcripts in human brain. *Biochem Biophys Res Commun* 1994; 198: 1153-60.
16. Kanda N, Watanabe S.  $17\beta$ -estradiol inhibits oxidative stress-induced apoptosis in keratinocytes by promoting bcl-2 expression. *J Invest Dermatol* 2003; 121: 1500-9.
17. Bentley JP, Brenner RM, Linstedt AD, et al. Increased hyaluronate and collagen biosynthesis and fibroblast estrogen receptors in macaque sex skin. *J Invest Dermatol* 1986; 87: 668-73.
18. Huber J, Gruber C. Immunological and dermatological impact of progesterone. *Gynecol Endocrinol* 2001; 15 (suppl. 6): 18-21.
19. Raine-Fenning NJ, Brincat MP, Muscat-Baron Y. Skin aging and menopause. Implications for treatment. *Am J Clin Dermatol* 2003; 4: 371-8.
20. Greendale GA, Lee NP, Arriola ER. The menopause. *Lancet* 1999; 353: 571-80.
21. Munday PE. Response to treatment in dysaesthetic vulvodynia. *J Obstet Gynaecol* 2001; 21: 610-13.
22. Kossard S. Postmenopausal frontal fibrosing alopecia. Scarring alopecia in a pattern distribution. *Arch Dermatol* 1994; 130: 770-4.
23. Brincat M, Kabalan S, Studd JW, et al. A study of the decrease of skin collagen content, skin thickness and bone mass in the postmenopausal women. *Obstet Gynecol* 1987; 70: 840-5.
24. Brincat M, Yuen AW, Studd JW, et al. Response of skin thickness and metacarpal index to estradiol therapy in postmenopausal women. *Obstet Gynecol* 1987; 70: 538-41.
25. Castelo-Branco C, Duran M, Gonzales-Merlo J. Skin collagen and bone changes related to age and hormone replacement therapy. *Maturitas* 1992; 14: 113-9.
26. Maheux R, Naud F, Rioux M. A randomized, double-blind, placebo-controlled study on the effect of conjugated estrogens on skin thickness. *Am J Obstet Gynecol* 1994; 170: 642-9.
27. Callens A, Valliant L, Lecomte P, et al. Does hormonal skin aging exist? A study of the influence of different hormone therapy regimens on the skin of postmenopausal women using non-invasive measurement techniques. *Dermatology* 1996; 193: 289-94.
28. Varila E, Rantala I, Oikarinen A, et al. The effect of topical estradiol on skin collagen of postmenopausal women. *Br J Obstet Gynaecol* 1995; 102: 985-9.
29. Haapasari K, Raudaskoski T, Kallioinen M, et al. Systemic therapy with estrogen or estrogen with has no effect on skin collagen in postmenopausal women. *Maturitas* 1997; 27: 153-62.
30. Oikarinen A. Systemic estrogens have no conclusive beneficial effect on human skin connective tissue. *Acta Obstet Gynecol Scand* 2000; 79: 250-4.
31. Brincat M, Versi E, Moniz C, et al. Skin collagen changes in postmenopausal women receiving different regimens of estrogen therapy. *Obstet Gynecol* 1987; 70: 123-7.
32. Punnonen R. Effect of castration and per oral estriol therapy on skin. *Acta Obstet Gynecol Scand (suppl.)* 1973; 21: 1-4.
33. Holzer G, Riegler E, Hönigsman H, et al. Effects and side effects of 2% progesterone cream on the skin of peri- and postmenopausal women: results from a double-blind, vehicle-controlled, randomized study. *Br J Dermatol* 2005; 153: 626-34.
34. Schmidt JB, Binder M, Demtschik G, et al. Treatment of skin aging with topical estrogens. *Int J Dermatol* 1996; 35: 667-74.
35. Brincat MP. Hormone replacement therapy and the skin: beneficial effects: the case in favor of it. *Acta Obstet Gynecol Scand* 2000; 79: 244-9.
36. Brincat MP. Hormone replacement therapy and the skin. *Maturitas* 2000; 35: 107-17.